35º

CONGRESSO DE PNEUMOLOGIA

2019 NOV 7_9

CENTRO DE CONGRESSOS EPIC SANA
PRAIA DA FALÉSIA ALGARVE

SÃO JOÃO HOSPITAL

FACULDADE DE MEDICINA DO PORTO

IBMC INSTITUTO DE BIOLOGIA MOLECULAR E CELULAR
INSTITUTE FOR MOLECULAR AND CELL BIOLOGY

3S INSTITUTO DE INVESTIGAÇÃO E INOVAÇÃO EM SAÚDE
UNIVERSIDADE DO PORTO

Ano em revisão

BRONCOLOGIA

www.**heldernovaisbastos**.pt

#aberturaàtransversalidadedapneumologia

SPP SOCIEDADE PORTUGUESA DE PNEUMOLOGIA

Pneumologia de Intervenção na ERS

- 185 *abstracts*, inlcuindo 9 trabalhos (4.9%) de centros portugueses
- 4 cursos pós-graduados
- 2 workshops
- 4h de *Endoscopy session - "Inteventional pneumology: live out of the box"*

Temas que se destacaram na área da pneumologia de intervenção
(ordem decrescente pelo n.º de *abstracts* relacionados)

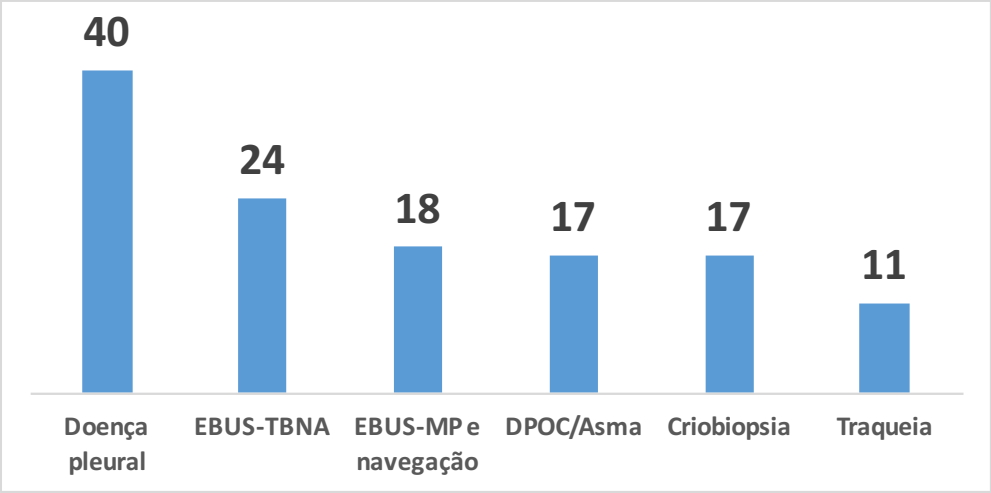

ENCOMICROSCOPIA CONFOCAL LASER (CLE)
Cancro do pulmão e Mesotelioma

Needle-based confocal laser endomicroscopy (nCLE)

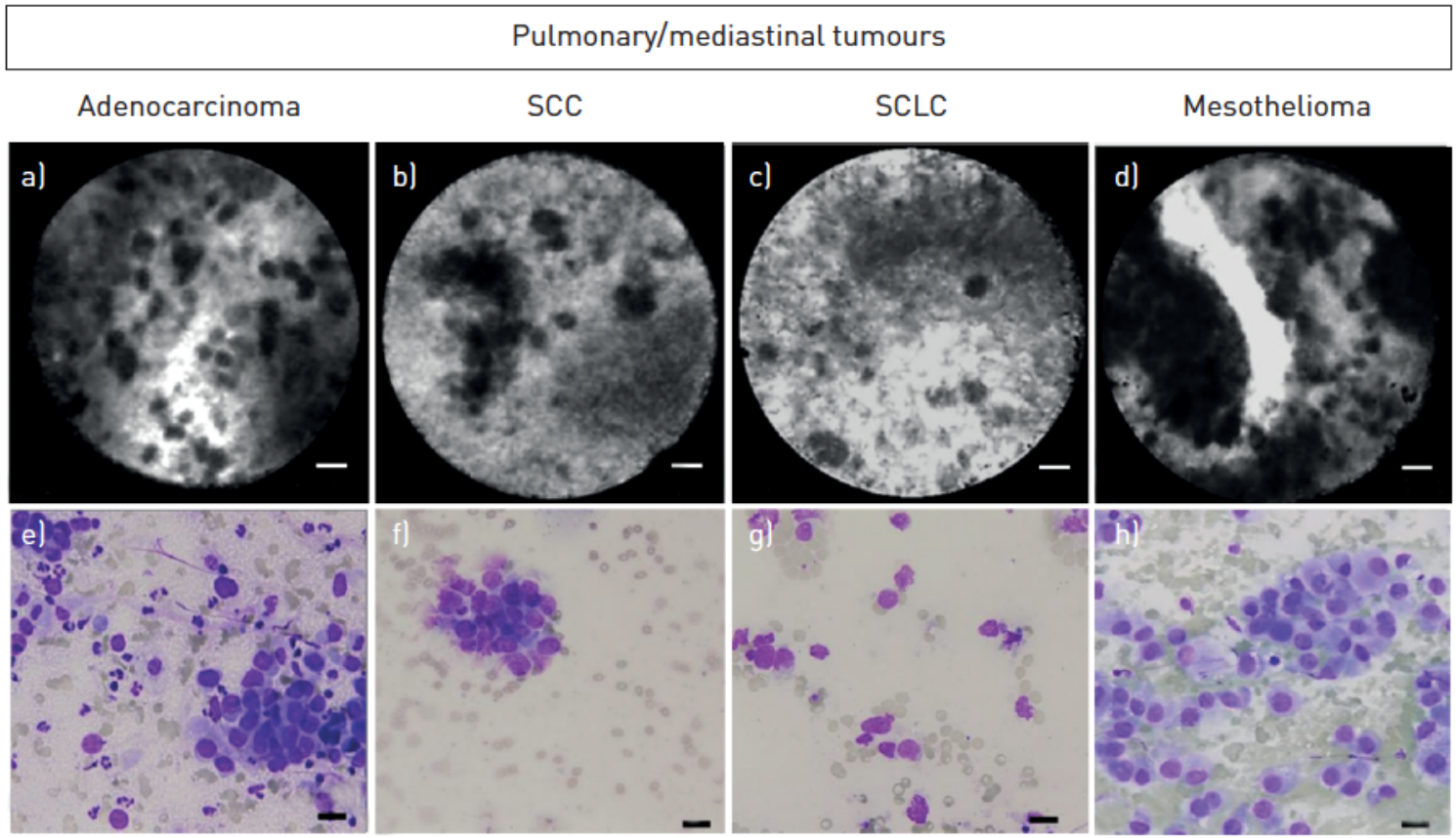

Wijmans et al. ERJ 2019

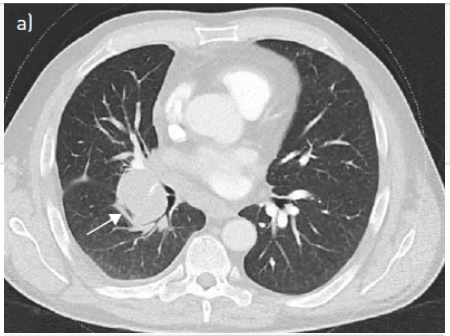



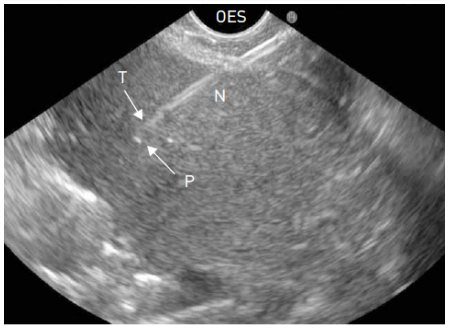

ENCOMICROSCOPIA CONFOCAL LASER (CLE)
Cancro do pulmão

Needle-based confocal laser endomicroscopy (nCLE)

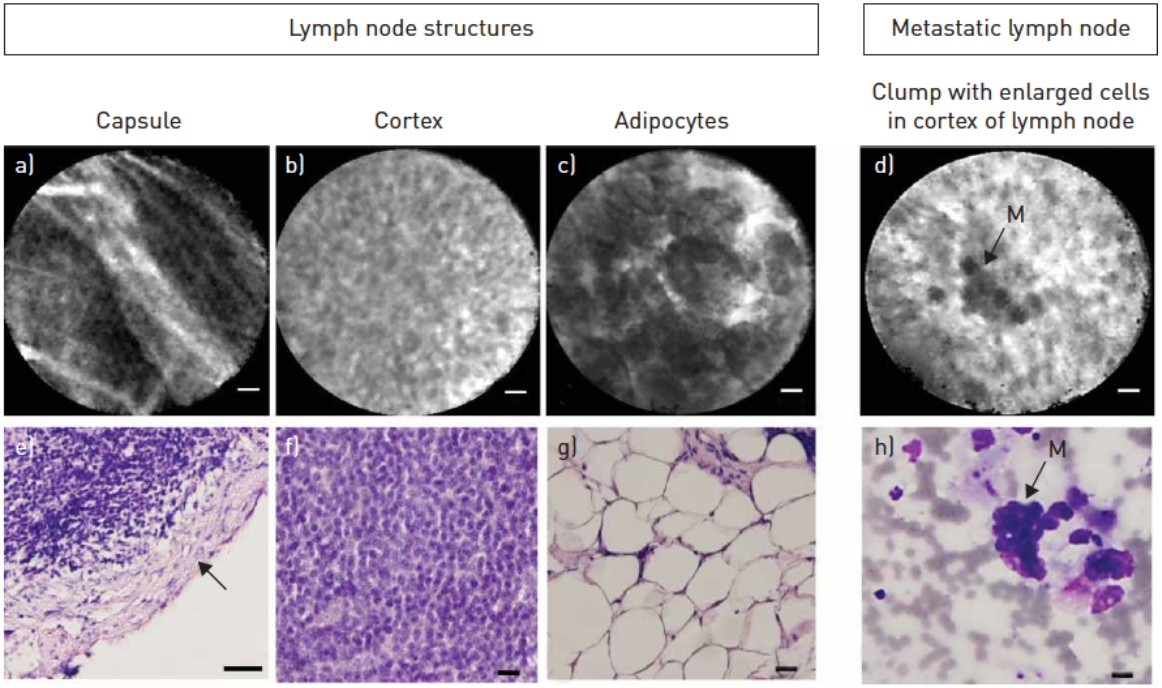

Wijmans et al. ERJ 2019

- EUS-nCLE-FNA realizada em 22 doentes
- 27 lesões (6 tumores, 21 adenopatias
- Precisão de nCLE em detectar malignidade:
  - 90% nos tumores
  - 89% nas adenopatias metastáticas
- Concordância
  - inter-observador κ=0.68, 95% CI 0.66–0.70
  - intra-observador média κ=0.70±0.15

ENCOMICROSCOPIA CONFOCAL LASER (CLE)
Sarcoidose

Needle-based confocal laser endomicroscopy (nCLE)

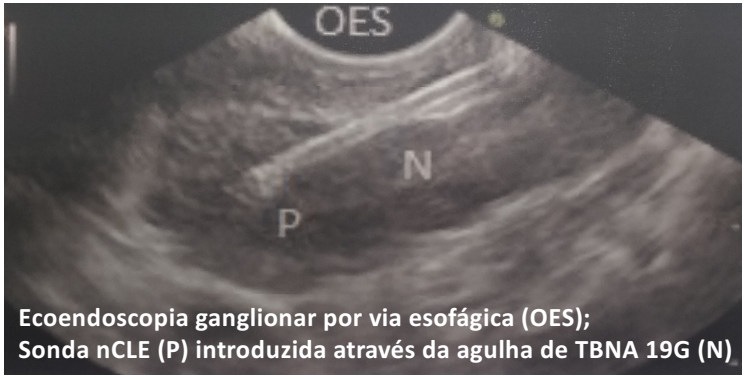

Ecoendoscopia ganglionar por via esofágica (OES);
Sonda nCLE (P) introduzida através da agulha de TBNA 19G (N)

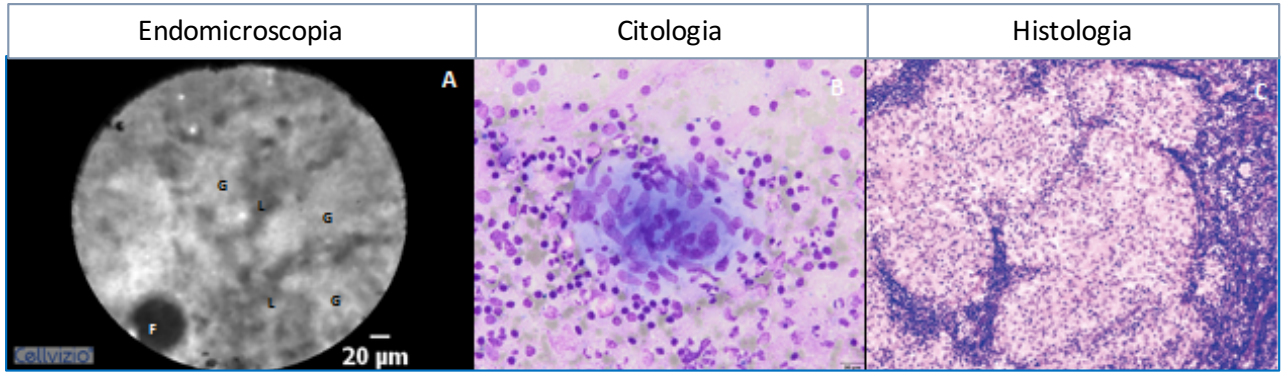

- nCLE guiada por EBUS demonstra a estrutura de granuloma de adenopatia mediastínica em doentes com sarcoidose estádio I-II (n=17)
  - Obtenção de imagem em tempo real e in-vivo através nCLE guiado por EBUS/EUS é possível e seguro
  - Granulomas apresentam um padrão distinto na nCLE, comparativamente com os critérios de malignidade previamente descritos, apresentando potencial na melhoria do diagnóstico de lesões mediastínicas e pulmonares

Needle based confocal laser endomicroscopy (nCLE) for the real-time diagnosis of mediastinal lymph nodes involved in sarcoidosis. Kramer et al. (Holanda) ERS 2019 Abstract 785, Poster discussion 30/09/2019

Tratamento endoscópico da DPOC

Tratamento para todos

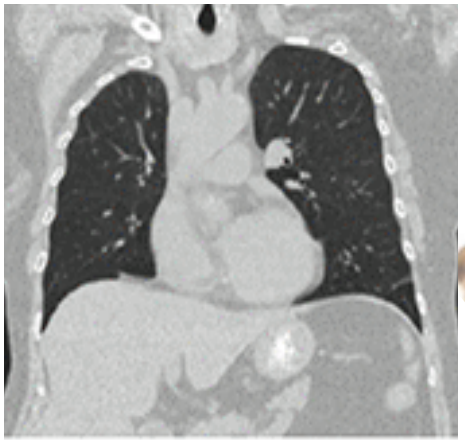

- "Pink puffer"
- Predomínio enfisematoso
- Caquexia
- **Hiperinsuflação**
- Défice de difusão álveolo-capilar
- Mais dispneia
- Diminuição da capacidade de exercício

- "Blue bloater"
- Predomínio bronquítico
- IMC mais alto
- Menos insuflação
- **Mais exacerbações**
- Mais comorbilidades metabólicas e cardiovasculares

Tratamento endoscópico da DPOC

Enfisema pulmonar, com obstrução grave e insuflação

Tratamento farmacológico optimizado
Cessação tabágica
Reabilitação pulmonar

Enfisema >20% -950HU
FEV1 <40-50%
TLC >100%, RV >175-200%
RV/TLC >0.58
6MWD 150–450 m

Coils

Válvulas

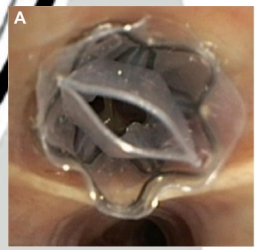

Zephyr® EBV
4 mm, 5.5 mm, LP

Spiration® valve system (SVS)
5, 6, 7, 9 mm

Avaliação Chartis®

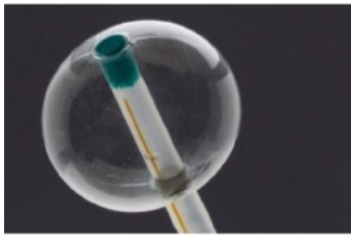

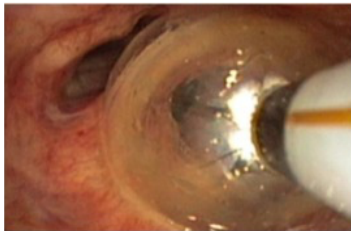

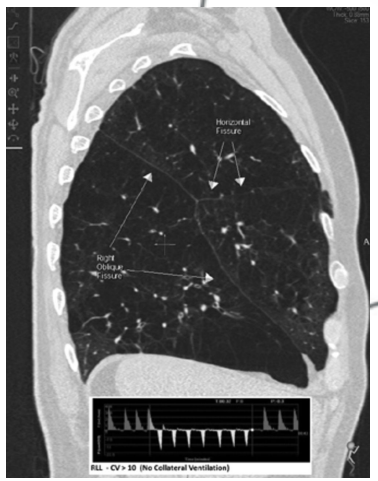

≥95% fissure completeness
80–95% fissure completeness
<80% fissure completeness

Herth et al. Endoscopic Lung Volume Reduction: An Expert Panel Recommendation – Update 2019. Respiration 2019

Martini & Frauenfelder. J Thorac Dis 2018; Koster & Slebos. Int J Chron Obstruct Pulmon Dis 2016; Oliveira et al. ERJ 2012 40: P679

Tratamento endoscópico da DPOC

Enfisema pulmonar, com obstrução grave e insuflação

Ensaio, autor (ano)	Dispositivo	n	Tempo FU, meses	ΔFEV1, mL	ΔRV, mL	Δ6MWD,m	ΔSGRQ, pontos
REVELONS, Deslee (2015)	Coils	50	12	80	–360	21	–10.6
RENEW, Sciurba (2016)	Coils	158	12	50	–310	15	–8.9
IMPACT,							
Valipour (2016)	EBV	43	3	120	–480	40	–9.6
Slebos (2017)			6	120	–430	28	–7.6
STELVIO, Klooster (2017)	EBV	40	12	147	–672	61	–11
TRANSFORM, Kemp (2017)	EBV	65	6	230	–670	79	–6.5
LIBERATE, Criner (2018)	EBV	128	1	106	–490	39	–7.1
REACH, Li (2016)	SVS	58	6	108	n.a.	42	–12.8
EMPROVE, Criner (2018)	SVS	113	6	101	–361	15	–8.5

Minimal Clinically Important Differences (Jones et al. AJRCCM 2014)

Herth et al. Endoscopic Lung Volume Reduction: An Expert Panel Recommendation – Update 2019. Respiration 2019

Tratamento endoscópico da DPOC

Enfisema pulmonar, com obstrução grave e insuflação

Predictors of Response to Endobronchial Coil Therapy in Patients With Advanced Emphysema

Check for updates

*Dirk-Jan Slebos, MD, PhD; Joseph Cicenia, MD; Frank C. Sciurba, MD; Gerard J. Criner, MD; Jorine E. Hartman, PhD; Justin Garner, MBBS; Gaëtan Deslée, MD; Antoine Delage, MD; Michael Jantz, MD; Charles-Hugo Marquette, MD, PhD; Charlie Strange, MD; Umur Hatipoglu, MD; Atul C. Mehta, MD; Adam S. LaPrad, PhD; Gerald Schmid-Bindert, MD; Felix J. F. Herth, MD, PhD; Pallav L. Shah, MD; on behalf of the RENEW Study Group**

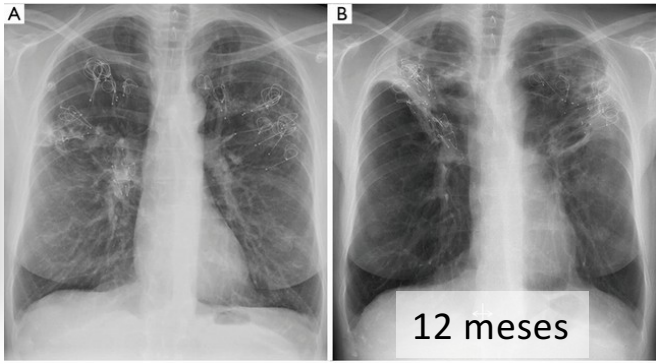

TABLE 3] Clinical Outcomes According to Volume Reduction Criteria in Responder Analysis Cohort (N = 78)

Variable	Patients With Volume Reduction Criteria (n = 50)				Patients Without Volume Reduction Criteria (n = 28)				*P* Value[a]
	Mean	SE	Median	IQR	Mean	SE	Median	IQR	
Residual volume, L	−0.57	0.13	−0.44	−1.19 to −0.10	−0.20	0.16	−0.02	−0.67 to 0.38	.0793
VC, L	0.31	0.06	0.27	0.09 to 0.55	0.11	0.08	0.09	−0.25 to 0.32	.0470
FEV_1, %	15.2	3.1	13.6	1.4 to 21.9	0.6	3.5	−0.9	−13.3 to 10.1	.0038
FEV_1, L	0.097	0.022	0.075	0.010 to 0.145	−0.005	0.024	−0.005	−0.103 to 0.067	.0040
Lobar volume, mL	−467	64	−402	−670 to −128	−103	78	−68	−264 to 145	.0007
6MWD, m	16	11	24	−2 to 63	−7	12	−13	−46 to 41	.1935
SGRQ, points	−12	2	−13	−19 to −3	−4	3	−2	−9 to 6	.0100
mMRC, points	−0.8	0.2	−1.0	−2.0 to 0.0	−0.8	0.2	−1.0	−1.8 to 0.0	.9040

125 doentes com 12m FU após tratamento com coils (“**RENEW QCT Cohort**”)

↓

78 doentes tratados nos lobos com maior destruição enfisematosa (“Responder Analysis Cohort”)

↓

50 melhores candidatos:

- **RV >200%**
- **Score enfisema >20% LAA**
- **Ausência de doença das vias aéreas**

Comparados com restantes 28 doentes com menos insuflação, menos área de enfisema ou presença de doença das vias aéreas (p.e. bronquiectasias)

Slebos et al. CHEST 2019; 155(5):928-937; Welling & Slebos. J Thorac Dis 2018

Tratamento endoscópico da DPOC
Bronquite crónica sintomática

First-in-Human Results of Bronchial Rheoplasty: An Endobronchial Treatment for Chronic Bronchitis

Valipour et al. ATS 2019 Meeting Abstract A7037

Bronchial Rheoplasty For Treatment of Chronic Bronchitis: 6 Month Results from a Prospective Multi-Center Study

Valipour et al. ERS 2019 Meeting Abstract 5577

Bronchial Rheoplasty™ (RheOX®) - aplicação brônquica de pulsos eléctricos não térmicos

- Melhores candidatos: doentes com obstrução ligeira a grave (GOLD I-III), sintomáticos/broncorreicos apesar de optimizada terapêutica
- Resultados: Melhoria significativa da qualidade de vida (SGRQ) e sintomas (CAT)

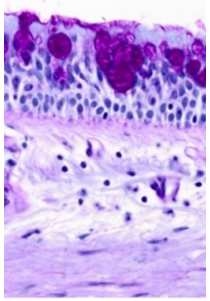

Hiperplasia células caliciformes

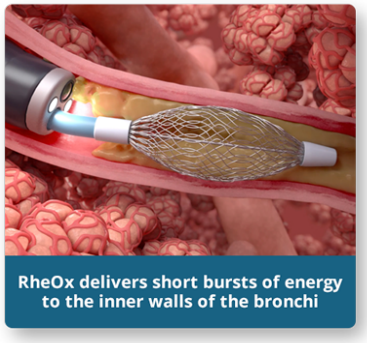

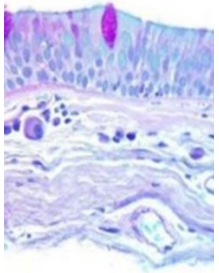

Regeneração do epitélio 120 dias após reoplastia

N=32

Resultados 6 meses:

- SGRQ -14.0±3.4 pontos ($p<0.001$)
- CAT score -7.5±1.5 pts($p< 0.0001$)

Efeitos adversos:

- Exacerbação DPOC (4)
- Membrana mucosa (1)
- Derrame pleural (1)

ERS INTERNATIONAL CONGRESS 2019

ATS 2019 Where today's science meets tomorrow's care™ — ATS INTERNATIONAL CONFERENCE May 17-May 22, 2019 dallas tx

Tratamento endoscópico da DPOC
Bronquite crónica sintomática

<u>Targeted Lung Denervation</u> - ablação nervo parassimpático pulm.

Candidatos:
- FEV_1/FVC <0.7 (DPOC) e FEV_1 30%–60%
- mMRC grau ≥ 2 ou CAT score ≥ 10 <u>(doentes GOLD B e D)</u>
- ≥40 anos, ex-fumador (≥10 UMA) há ≥2 meses
- Prova de broncodilatação positiva com br. ipratrópio

Critérios de exclusão:
- **Exacerbações frequentes (≥3 hospitalizações último ano)**
- **Presença de pacemaker, CDI ou outro dispositivo electrónico implantável**
- **Cirurgia torácica prévia**
- **Gastroparesia**
- HTPulm, ICC, policitemia
- SaO_2≤88% / PaO_2 ≤55 mmHg ou $PaCO_2$ >60 mmHg
- Exacerbação DPOC ou infecção respiratória há <4 semanas
- Diagnóstico de outras doenças respiratórias (SAOS, asma, FQ, TB, ABPA, etc)
- EAM há <6 meses
- Arritmia instável ou severa no último ano
- Cancro tratado com RT ou QT nos últimos 2 anos

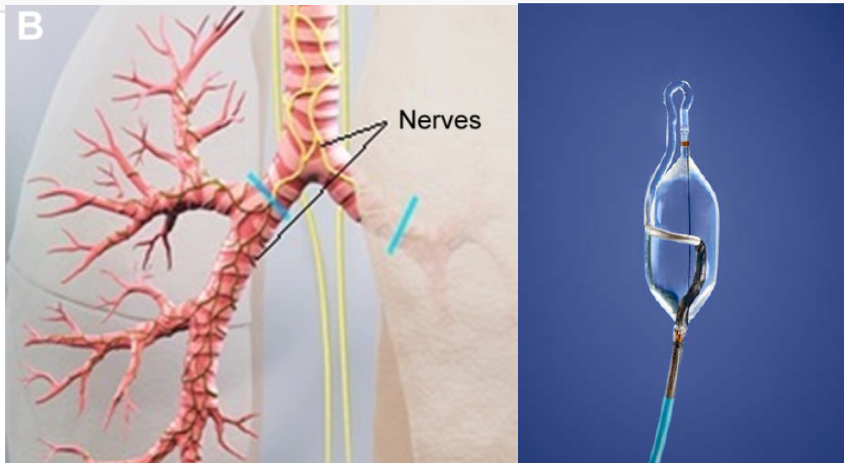

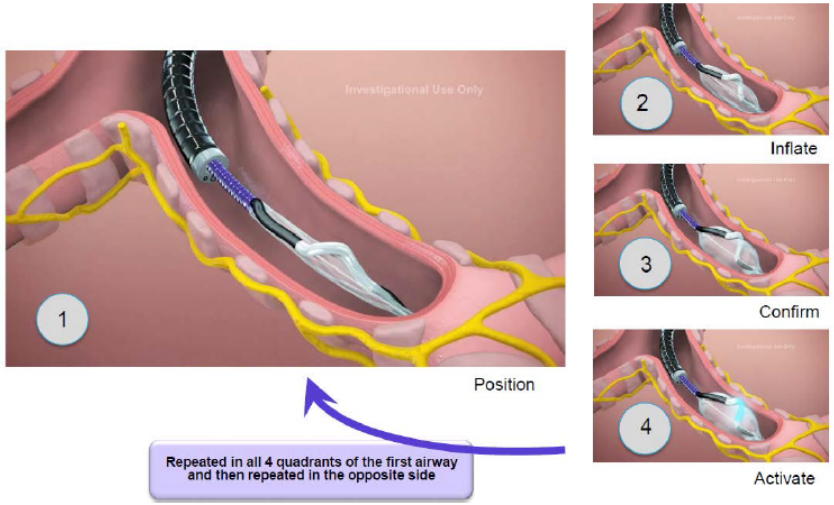

Valipour et al. Int J Chron Obstruct Pulmon Dis 2018
Slebos et al. Safety and Adverse Events after Targeted Lung Denervation for Symptomatic Moderate to Severe COPD (**<u>AIRFLOW</u>**): A Multicenter Randomized Controlled Trial. Am J Respir Crit Care Med. 2019

Tratamento endoscópico da DPOC
Bronquite crónica sintomática

Targeted Lung Denervation (TLD) - ablação nervo parassimpático pulm.

- Primary endpoint: ocorrência de eventos adversos respiratórios
- Exploratory secondary endpoints: score dispneia, função respiratória, tolerância exercício

82 doentes randomizados → 1:1

	Tempo médio	Taxa de efeitos adversos	Efeitos adversos mais comuns (n)
TLD (n=41)	±74 min	31.7%	Exacerbação DPOC (11), agravamento da dispneia (2) e pneumonia (1)
Procedimento falso (n=41)	±40 min	70.7% (P<0.001)	Exacerbação DPOC (18), agravamento da dispneia (9) e pneumonia (2)

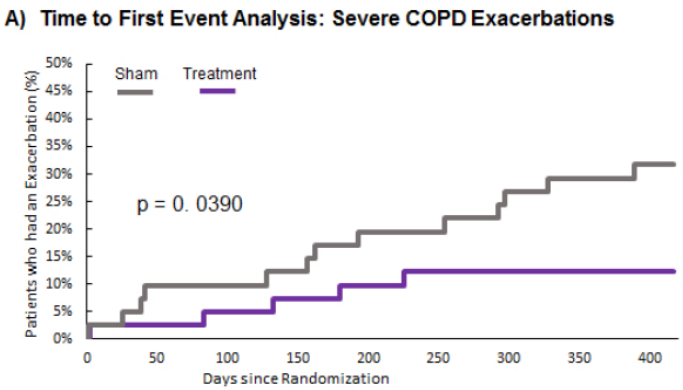

- TLD associado a menor taxa de efeitos adversos (OR 0.19, 95%CI [0.0750, 0.4923], p=0.0006)
- Sem diferenças significativas entre grupos nas medições fisiológicas e de sintomas aos 12 meses pós-procedimento

Slebos et al. Safety and Adverse Events after Targeted Lung Denervation for Symptomatic Moderate to Severe COPD (**AIRFLOW**): A Multicenter Randomized Controlled Trial. Am J Respir Crit Care Med. 2019

CRIOBIOPSIA PULMONAR TRANSBRÔNQUICA
Pobre concordância entre criobiopsia e biopsia pulmonar cirúrgica sequenciais nas DPD?

Estudo prospectivo em 2 centros (França e Itália)
21 doentes sem padrão definitivo de UIP na TCAR, com diagnóstico provisório MDA1:

- 9 NSIP
- 4 UIP possível
- 3 inconsistente com UIP
- 1 DIP
- 1 sarcoidose
- 1 CHP
- 1 RBILD
- 1 inclassificável

Principais questões metodológicas:

- 2 centros com escassa experiência
- Pequena amostragem
- Inclusão de 4 casos em que a criobiopsia não foi diagnóstica
- TBLC provavelmente mais centrais (em vez de periféricas)
- SLB considerada *gold-standard,* em vez da MDA

Comparison	% Agreement (95% CI)	K (95% CI)
TBLC versus SLB	38% (18%-62%)	0.22 (0.01-0.44)
TBLC versus MDA2	48% (26%-70%)	0.31 (0.06-0.56)
SLB versus MDA2	62% (38%-82%)	0.51 (0.27-0.75)

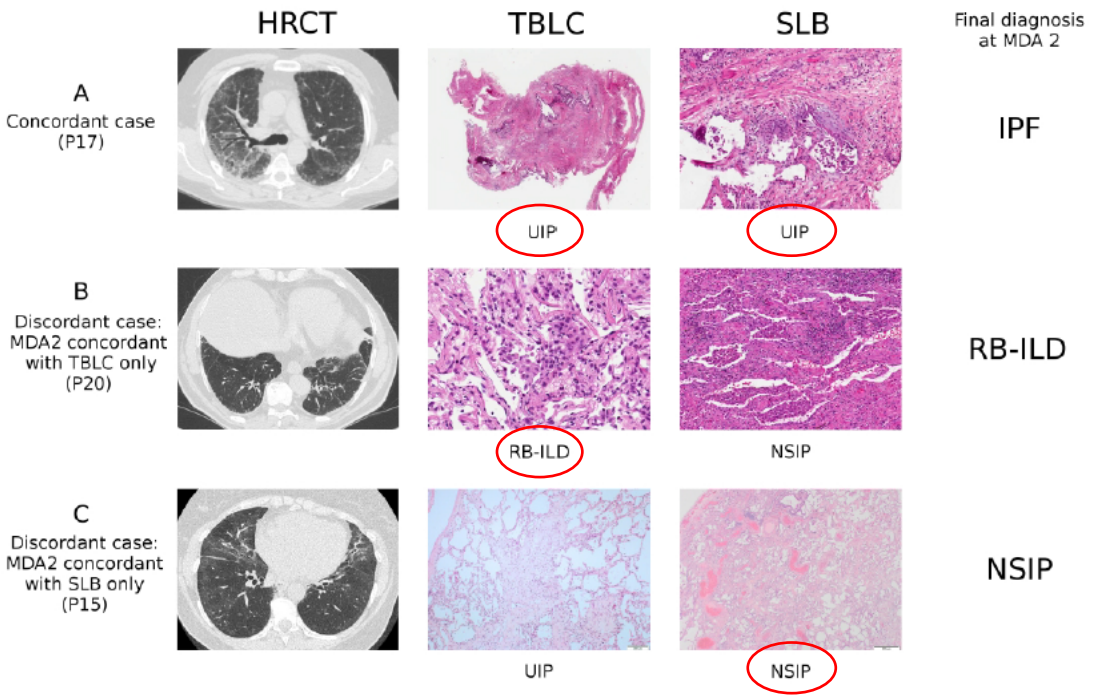

Romagnoli et al. Am J Respir Crit Care Med 2019

CRIOBIOPSIA PULMONAR TRANSBRÔNQUICA
Diagnostic accuracy of transbronchial lung cryobiopsy for ILD diagnosis (COLDICE)

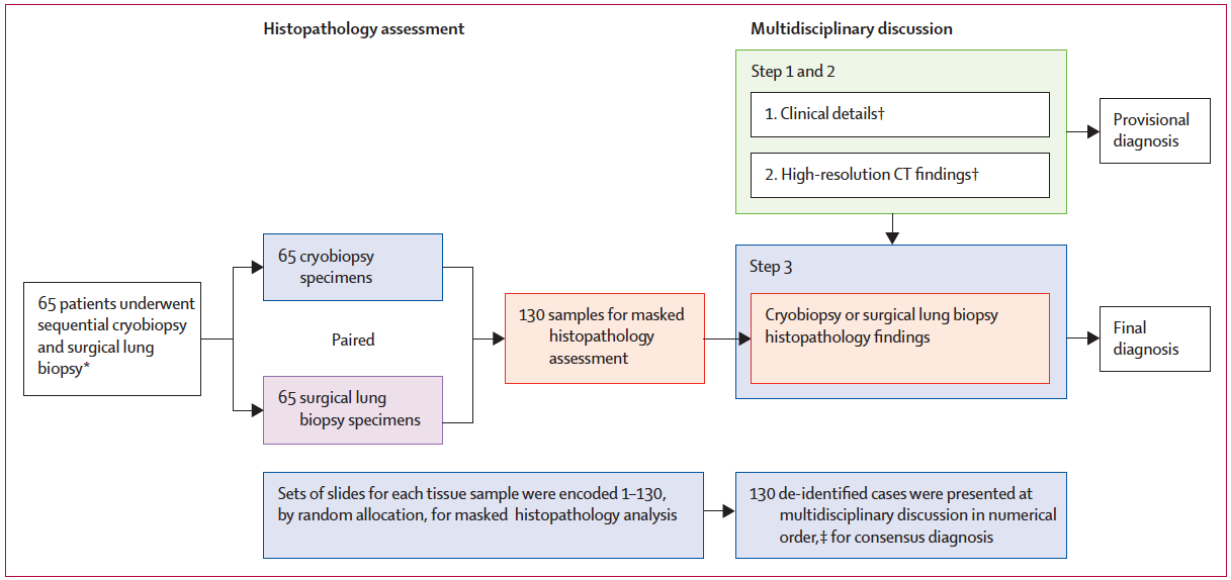

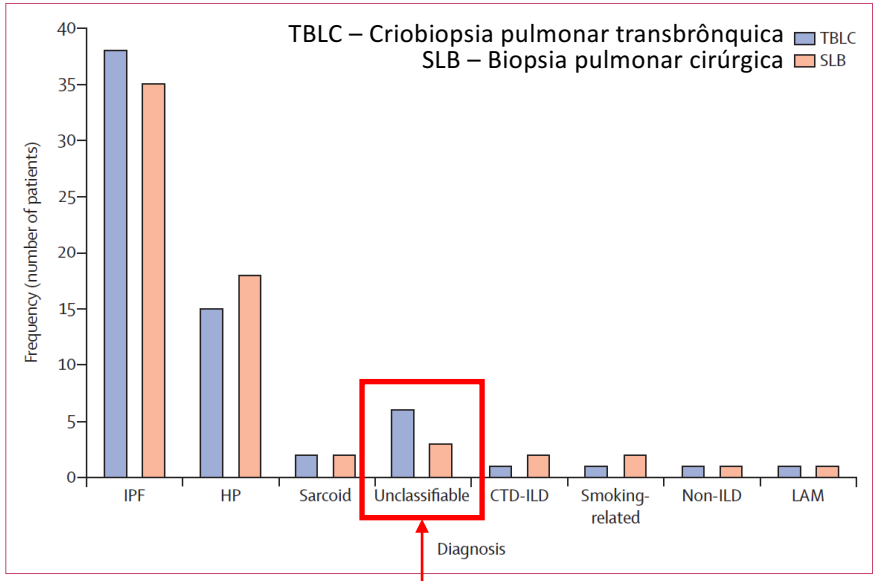

Estudo prospectivo multicêntrico (9 hospitais Australianos)

SLB permitiu reclassificar apenas **23%** dos casos inclassificáveis ou com diagnósticos de baixa confiança após TBLC

- Concordância histopatológica entre TBLC e SLB foi **70.8%**
- Concordância diagnóstica (após discussão multidisciplinar) foi de **76.9%**
- Mortalidade aos 90 dias foi de 2% (1 em 65 doentes), por exacerbação aguda de FPI

Troy et al. Lancet Respir Med 2019

CRIOBIOPSIA PARA LESÕES PULMONARES PERIFÉRICAS

Criobiopsia guiada por EBUS-MP aumenta rentabilidade diagnóstica

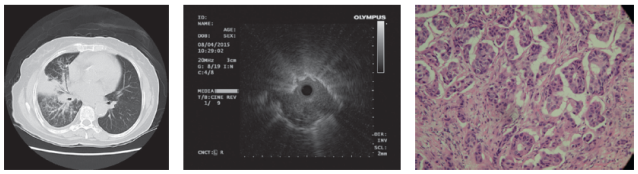

Chang et al. Can Respir Journal 2017



Herath & Yap. Respirology Case Reports 2018

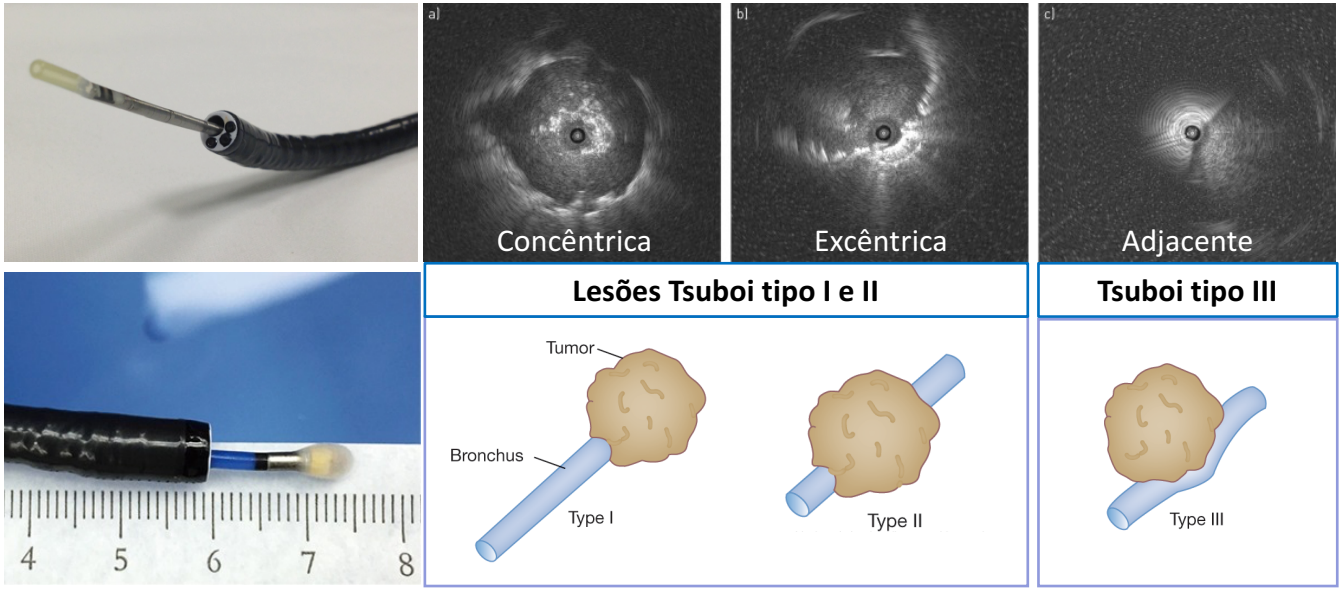

Tipo de lesão	Forceps	Criobiopsia	P-value
Concêntrica	77.1%	85.7%	NS
Excêntrica e adjacente	48.8%	**75%**	<0.05
Hemorragia (lig-mod)	7.9%	**47.4%**	<0.001

Kho et al. ERJ Open Res 2019

CRIOBIOPSIA PARA LESÕES PULMONARES PERIFÉRICAS

Criobiopsia guiada por EBUS-MP aumenta rentabilidade diagnóstica

Tipo de biopsia	Diagnóstico	Complicações
BTB (*Rhee et al.*)	36/79 **(46%)**	Pneumotórax 4.3% Hemorragia 2.2%
BTB (forceps) + EBUS-MP		
Schuhmann et al.	19/31 **(61%)**	Hemorragia moderada 3%
Brar et al.	14/27 **(52%)**	
Hibare et al	21/28 **(75%)**	Hemorragia moderada 7%
Gupta et al.	18/25 **(72%)**	Hemorragia (qualquer) 24%
Criobiopsia + EBUS-MP		
Schuhmann et al.	23/31 **(74%)**	Hemorragia moderada 3%
Brar et al.	15/24 **(62.5%)**	
Hibare et al.	19/28 **(67.9%)**	Hemorragia moderada 7%
Torky et al.	14/22 **(64%)**	Hemorragia moderada 32%
Herath et al.	5/6 **(83%)**	
BATT guiada por TC (*Gupta et al.*)	21/25 **(84%)**	Pneumotórax 20% Hemorragia 16%

Gupta et al. J Thorac Dis 2019

CRIOBIOPSIA PARA LESÕES PULMONARES PERIFÉRICAS

Controlo de hemorragia

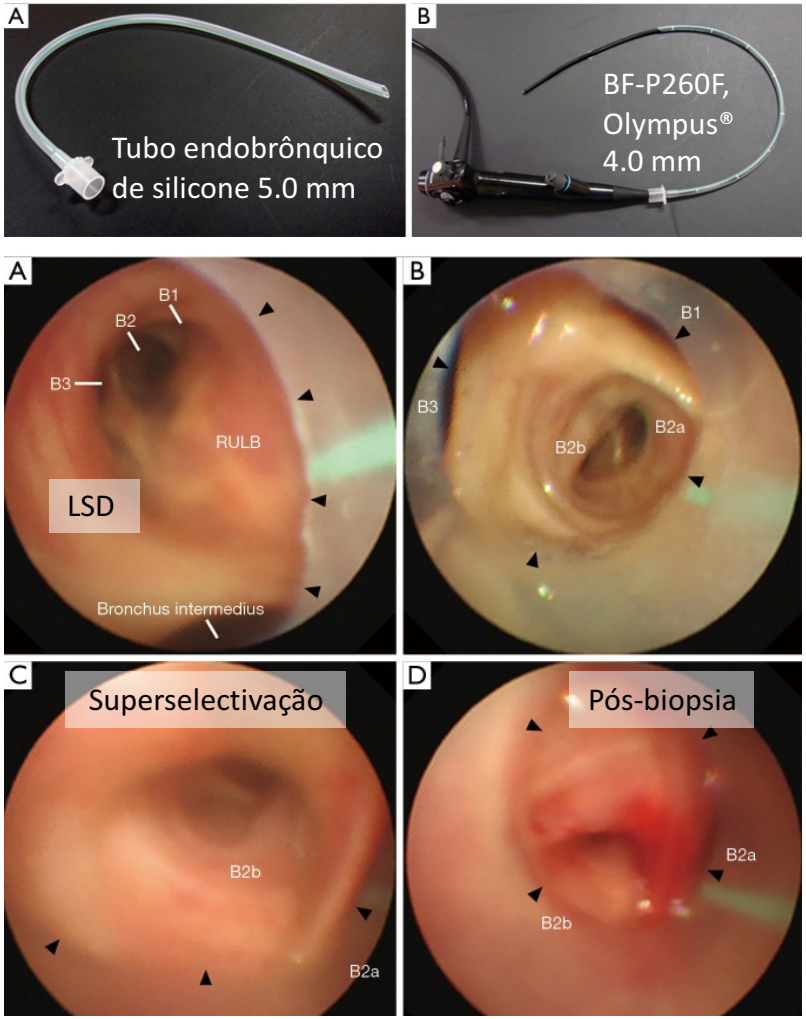

Oki & Saka. J Thorac Dis 2019

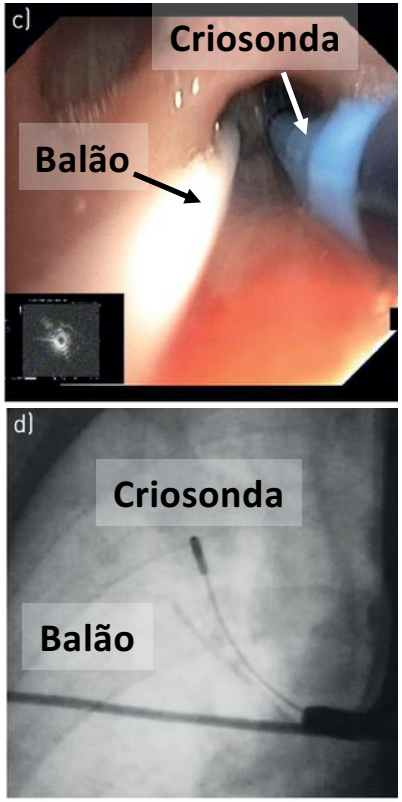

Kho et al. ERJ Open Res 2019

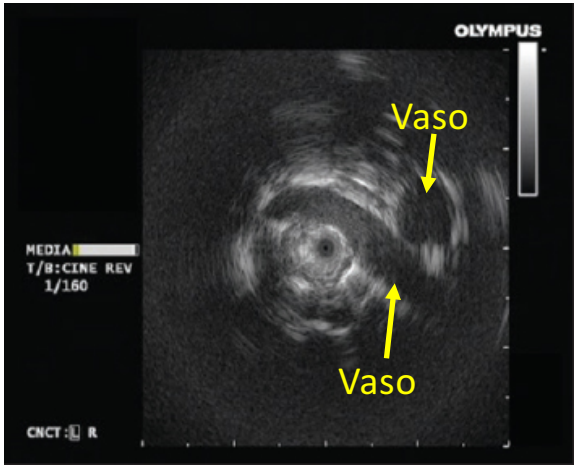

Touman et al. Ann Thorac Med 2017

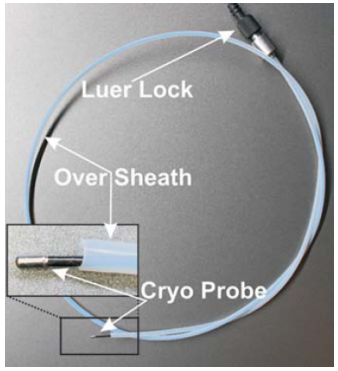

Criosonda 1.1 mm
Bainha 2.6 mm

Criosonda 1.9 mm
Bainha 2.7 mm

Franke et al. Respiration. 2016; 91(3):228-34
Niwa et al. ERS 2019 Abstract 3854, A pilot study of endobronchial ultrasound guided cryobiopsy using extra-large size guide sheath

PLEURA
Toracoscopia médica diagnóstica + talcagem de ambulatório com IPC

Outcomes of daycase medical thoracoscopy and pleurodesis

A Tomuta, Y Vali, G Tsaknis, R Reddy (UK), Poster discussion 30/09/2019

Daycase protocol: Procedimento com minitoracoscópio (Richard Wolf ® 5mm) através de porta 5.5 mm, seguido de talcagem e inserção de IPC (*indwelling pleural catheter*) através da mesma porta → drenagem subaquática por 4-6 h antes de alta → drenagem intermitente em ambulatório (diário nos primeiros 5 dias, semanal quando <150 mL) → retira IPC se drenagem <50 mL em 2 vezes consecutivas separadas de 1 semana.

Taxa de complicações 7.3% **Sucesso 100%**

Procedure	No of cases	Fully inflated lung at discharge	Deaths within 3 months	Mean length of hospital stay	Complications	Repeat procedure
Daycase	41	28	6 (drain in situ)	0.24 days	3	0
Conventional	41	22	3	5.17 days	1 (infection)	3

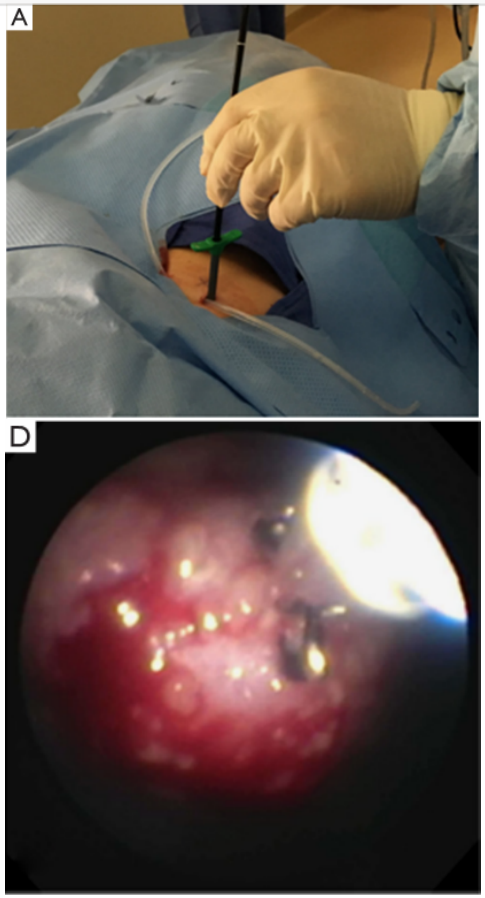

Harris et al. J Torac Dis 2017

Randomised Thoracoscopic Talc Poudrage + Indwelling Pleural Catheters versus Thoracoscopic Talc Poudrage only in Malignant Pleural Effusion (R-TACTIC)

Professor N Maskell, North Bristol Nhs Trust
View author profile ORCID: 0000-0002-1276-6500

Abstract

Research Question Does the novel combination of Thoracoscopic Talc Pleurodesis (TTP) + Indwelling Pleural Catheter (IPC) result in reduced total time in hospital and reduced breathlessness over 1 month post

NIHR | National Institute for Health Research

Funded by
National Institute for Health Research (Department of Health)

£ 349,995

Duration
01 Sep 2019 - 31 Aug 2022

PLEURA

Qual o melhor método de talcagem?

Efficacy of thoracoscopy and talc poudrage (medical thoracoscopy) versus pleurodesis using talc slurry (<14 Fr chest drain)

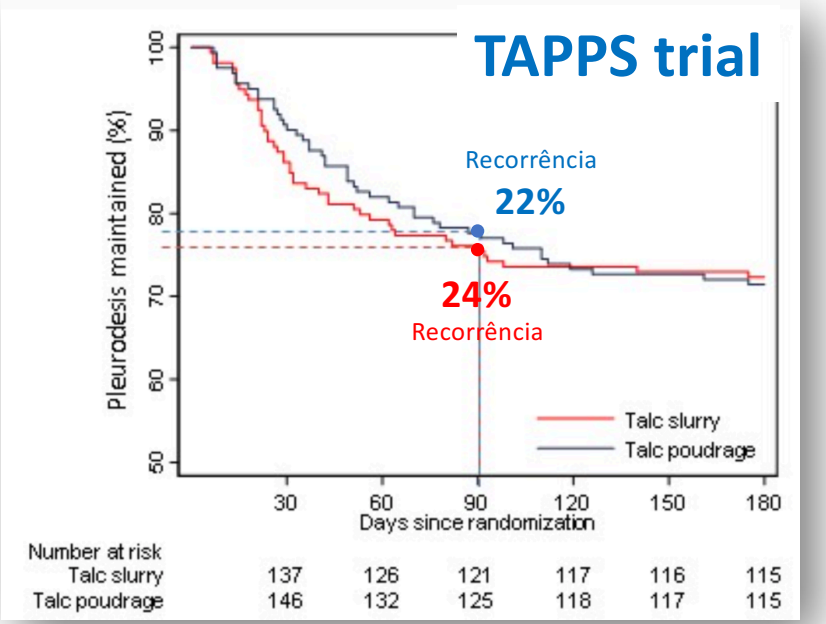

Nick Maskell (UK), ERS Madrid Endoscopy session 01/10/2019

Bhatnagar R, et al. Evaluating the efficacy of thoracoscopy and talc poudrage versus pleurodesis using talc slurry (TAPPS trial): protocol of an open-label randomised controlled trial. BMJ Open 2014; 4: e007045

Phase III Intergroup Study of Talc Poudrage vs Talc Slurry Sclerosis for Malignant Pleural Effusion

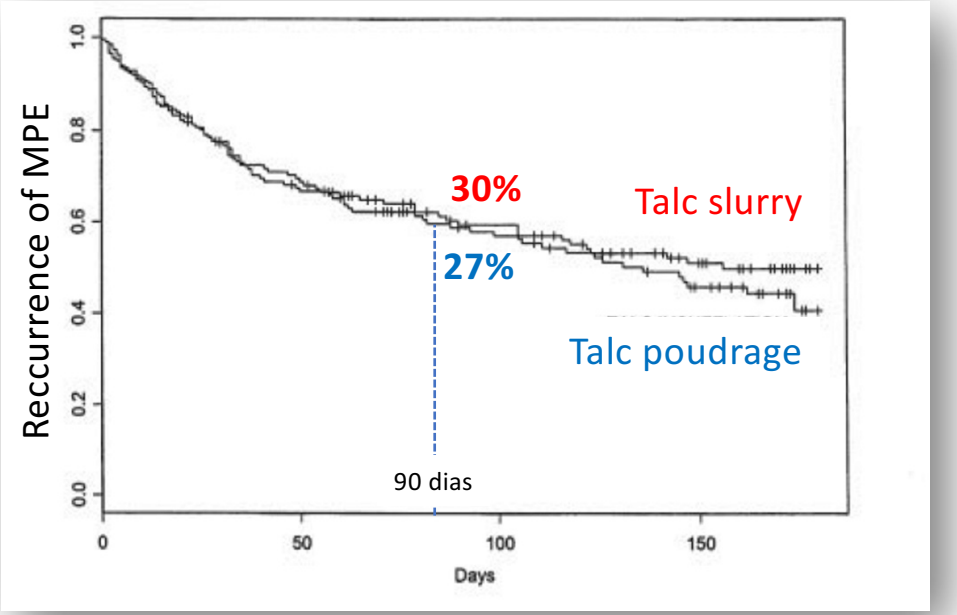

Dresler et al. Chest 2005

PLEURA

EPIToME (Early Pleurodesis via IPC with Talc for Malignant Effusion)

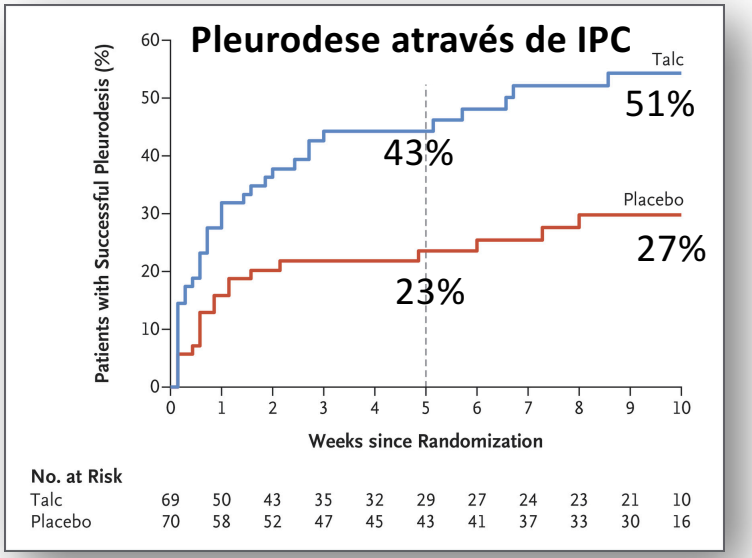

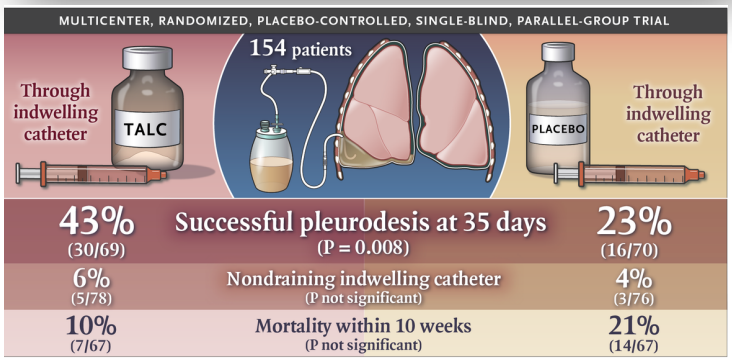

Primeira drenagem 12-36h após talco e depois ≥2x sem

Taxa de pleurodese

100 IPC (1ª linha)
(ensaios AMPLE-1, -2, TIME-2, ASAP e IPC-Plus)

→ Talcagem + drenagem diária até 14d (n=47) → **74%**

→ Drenagem intermitente (n=53) [talcagem contraindicada]* → **43%** após >30 dias em 54.5%

* Encarceramento pulmonar, doença contralateral significativa, talcagem prévia, preferência do doente

- O **cateter pleural tunelizado é uma opção válida de <u>1ª linha</u>** na abordagem de qualquer derrame pleural maligno sintomático recorrente (evita procedimentos adicionais):
  - Elevada taxa de sucesso na pleurodese com talco e drenagem em regime ambulatório
  - Pleurodese através de IPC é possível e segura

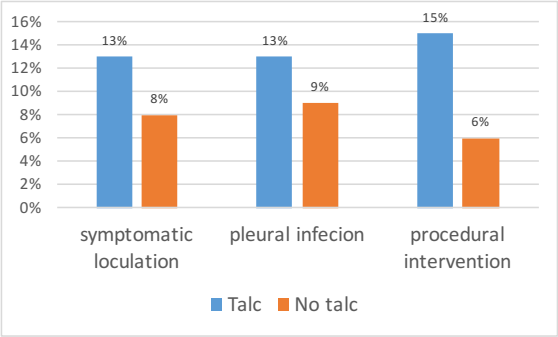

EPIToME: Evaluation of a new management algorithm. Fitzgerald et al. (Australia) ERS 2019 Abstract 4598, Poster discussion 30/09/19
Bhatnagar et al. Outpatient Talc Administration by Indwelling Pleural Catheter for Malignant Effusion. NEJM 2018

PLEURA

RCT em derrame pleural maligno

RCT	Main conclusions
TIME1 (UK)	• NSAIDs vs opiates resulted in no significant difference in pain scores • NSAID use resulted in noninferior rates of pleurodesis efficacy at 3 months • Pain scores were lower among patients in the 12F chest tube group vs the 24F group • 12F chest tubes (vs 24F) were associated with higher pleurodesis failure
TIME2 (UK)	• No significant difference between IPCs and talc pleurodesis at relieving patient-reported dyspnea
TIME3 (UK)	• Use of intrapleural urokinase in patients with nondraining malignant effusion does not reduce dyspnea or improve pleurodesis success compared with placebo
AMPLE1 (Australasian)	• Treatment with an indwelling pleural catheter (vs talc pleurodesis) resulted in fewer hospitalization days from treatment to death
AMPLE2 (Australasian) & ASAP (USA)	• Daily IPC drainage is more effective in promoting spontaneous pleurodesis and might improve quality of life
MesoVATS (UK)	• Video-assisted thoracoscopic partial pleurectomy is not recommended to improve overall survival in patients with pleural effusion due to malignant pleural mesothelioma, and talc pleurodesis might be preferable considering the fewer complications and shorter hospital stay associated with this treatment

Rahman et al. JAMA 2015; Davies et al. JAMA 2012; Mishra et al. Am J Respir Crit Care Med 2018; Thomas et al. JAMA 2017; Wahidi et al. Am J Respir Crit Care Med 2017

PLEURA

RCT em derrame pleural maligno

- TIME 1, 2, 3
- AMPLE 1, 2
- IPC Plus
- ASAP
- MesoVATS
- SIMPLE
- TAPPS
- OPTIMUM
- SWIFT
- R-TACTIC

https://forms.gle/qLXLAJtY6DwQnCS59

Mensagens principais

- As técnicas de redução de volume pulmonar broncoscópico no enfisema pulmonar avançado com insuflação pulmonar melhoram significativamente o FEV1, a capacidade de exercício (6MWD) e a qualidade de vida (SGRQ)
- Reoplastia brônquica é eficaz na melhoria da qualidade de vida e dos sintomas de doentes bronquítico
- A desnervação pulmonar dirigida resulta na redução da frequência de exacerbações de DPOC

- Criobiopsia pulmonar transbrônquica tem elevado nível de concordância com a biopsia pulmonar cirúrgica
- Criobiopsia aumenta a rentabilidade diagnóstica de lesões pulmonares periféricas suspeitas, especialmente quando combinada com outras técnicas para guiar a biopsia, como EBUS-MP

- Não há vantagens claras para talcagem via toracoscopia
- O cateter pleural tunelizado de longa duração é uma abordagem de 1ª linha do derrame pleural maligno eficaz e segura, associada ao sucesso da talcagem, bem como ao alívio sintomático dos doentes com encarceramento pulmonar que não são candidatos a pleurodese