CURSO
PLEURA

SPP SOCIEDADE PORTUGUESA DE PNEUMOLOGIA

DERRAME PLEURAL NA PATOLOGIA BENIGNA NÃO INFECCIOSA

15 de Novembro 2020

SÃO JOÃO HOSPITAL · FACULDADE DE MEDICINA DO PORTO · IBMC INSTITUTO DE BIOLOGIA MOLECULAR E CELULAR · 3S INSTITUTO DE INVESTIGAÇÃO E INOVAÇÃO EM SAÚDE UNIVERSIDADE DO PORTO

Website: www.**heldernovaisbastos**.pt
E-mail: hnovaisbastos@med.up.pt

Causas de derrame pleural não infecciosas/não malignas

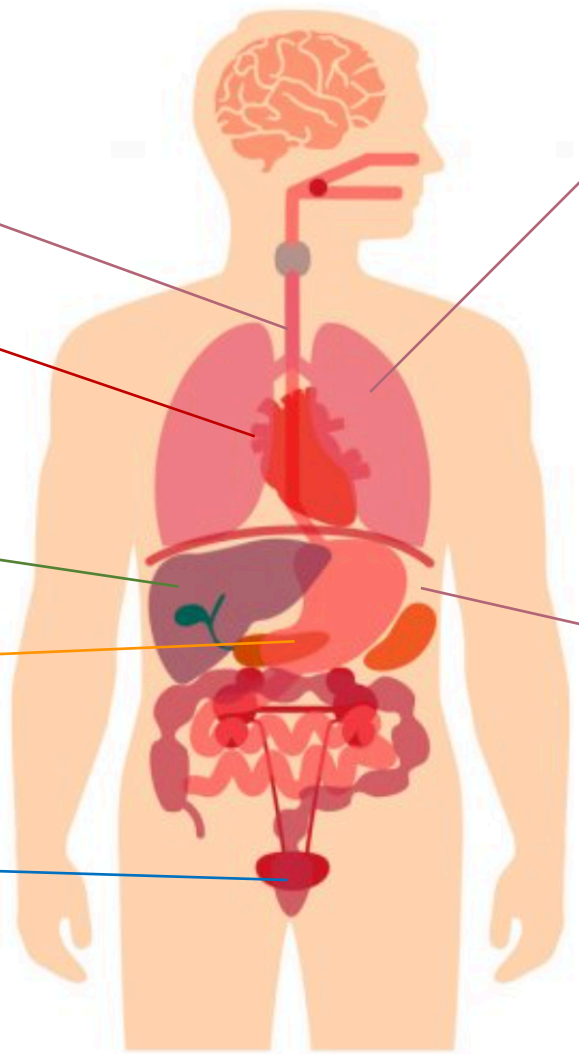

Perfuração do esófago

Insuficiência cardíaca
Pericardite constritiva
TEP
Doença venooclusiva pulmonar

Hidrotórax hepático
Biliotórax

Pancreatite
Fístula pancreática

Síndrome nefrótico
Urinotórax
Diálise peritoneal

Hemotórax
Quilotórax
Exposição a asbestos

<u>Doenças sistémica:</u>
- Vasculites
- LES, RA, etc
- Miedema
- Amiloidose
- Sarcoidose

<u>Outras alterações intra-abdominais:</u>
- Endometriose
- Abcesso subdiafragmático
- Síndrome de Meigs

<u>Outros</u>:
- Pós-parto
- Iatrogénicos, fármacos, radiação
- Fístula pleuro-raquidiana

TABLE 76-2 Pleural Fluid Test Results and Commonly Associated Conditions

Test	Result	Most Common Suggested Conditions
Erythrocytes	PF/S HCT >0.5	Hemothorax
Neutrophils	>10,000/μL >50,000/μL	Parapneumonic effusion, lupus pleuritis, acute pancreatitis Empyema
Lymphocytes	>85–95%	TB pleurisy, sarcoid, chronic rheumatoid pleurisy, yellow nail syndrome, chylothorax
Eosinophils	>10%	Hemothorax, pneumothorax, benign asbestos pleurisy, pulmonary infarction, coccidioidomycosis, paragonimiasis and other parasites, drug-induced pleurisy, duropleural fistula, Churg–Strauss syndrome, sarcoidosis, TB pleurisy
Protein	<1 g/dL >4 g/dL	Peritoneal dialysis, CVC erosion, duropleural fistula TB pleurisy
LDH	>1000 IU/L	Bacterial empyema, paragonimiasis, amebic empyema, septic emboli, rheumatoid pleurisy
Glucose	PF/S <0.5 PF/S >1	Complicated parapneumonic effusion, chronic rheumatoid pleurisy, paragonimiasis, amebic empyema, esophageal rupture, TB pleurisy, lupus pleuritis, urinothorax Peritoneal dialysis, CVC erosion
pH	<7.30	Esophageal rupture, chronic rheumatoid pleurisy, complicated parapneumonic effusion, paragonimiasis, amebic empyema, TB pleurisy, lupus pleuritis, urinothorax, pancreatico-pleural fistula
Amylase	Elevated	Esophageal rupture, acute pancreatitis, pancreaticopleural fistula
Cholesterol	>200 mg/dL	Cholesterol effusion
Creatinine	PF/S >1	Urinothorax
Beta 2 transferrin	Elevated	Duropleural fistula, ventriculoperitoneal shunt migration
Triglycerides	>110 mg/dL	Chylothorax, CVC erosion if lipids infused
Chylomicrons	Present	Chylothorax
Bilirubin	PF/S >1	Biliopleural fistula
Glycine	PF/S >1	Glycinothorax
ADA with lymphocytosis	>40 IU/dL	TB pleurisy

Fishman's, 5th Edition

CURSO
PLEURA

SPP SOCIEDADE PORTUGUESA DE PNEUMOLOGIA

HEMOTÓRAX

Hemotórax

Hematócrito LP >50% do valor Htc do sangue periférico colhido simultaneamente

Hematócrito LP desce para 25-50% alguns dias após início de do derrame pleural

- **Trauma torácico (principal causa)**
- **Iatrogénico (cirurgia, CVC, biopsia, etc)**
- **Espontâneo (raro)**

Table 2—*History and Physical Examination Clues to Etiology in Hemothorax*

Age	
Systemic symptoms (weight loss)	Malignidade, TB
Hemoptysis	Malignidade, TB
Trauma or surgery	
Medication history (antiplatelets, anticoagulants)	Coagulopatia, diátese hemorrágica
Bleeding tendencies (epistaxis, hematuria, joint effusions)	Coagulopatia, diátese hemorrágica
Periodicity of effusions (association with menstrual cycles)	→ Endometriose
Café au lait spots or neurofibromas	→ Neurofibromatose
Telangiectasias	→ MAVs / Síndr. OWR
Myasthenia	→ Rotura de timoma
Hyperextensible joints	Doença Ehlers-Danlos
Increased skin laxity	Doença Ehlers-Danlos

Ali HA, et al. Spontaneous hemothorax: a comprehensive review. Chest. 2008;134:1056

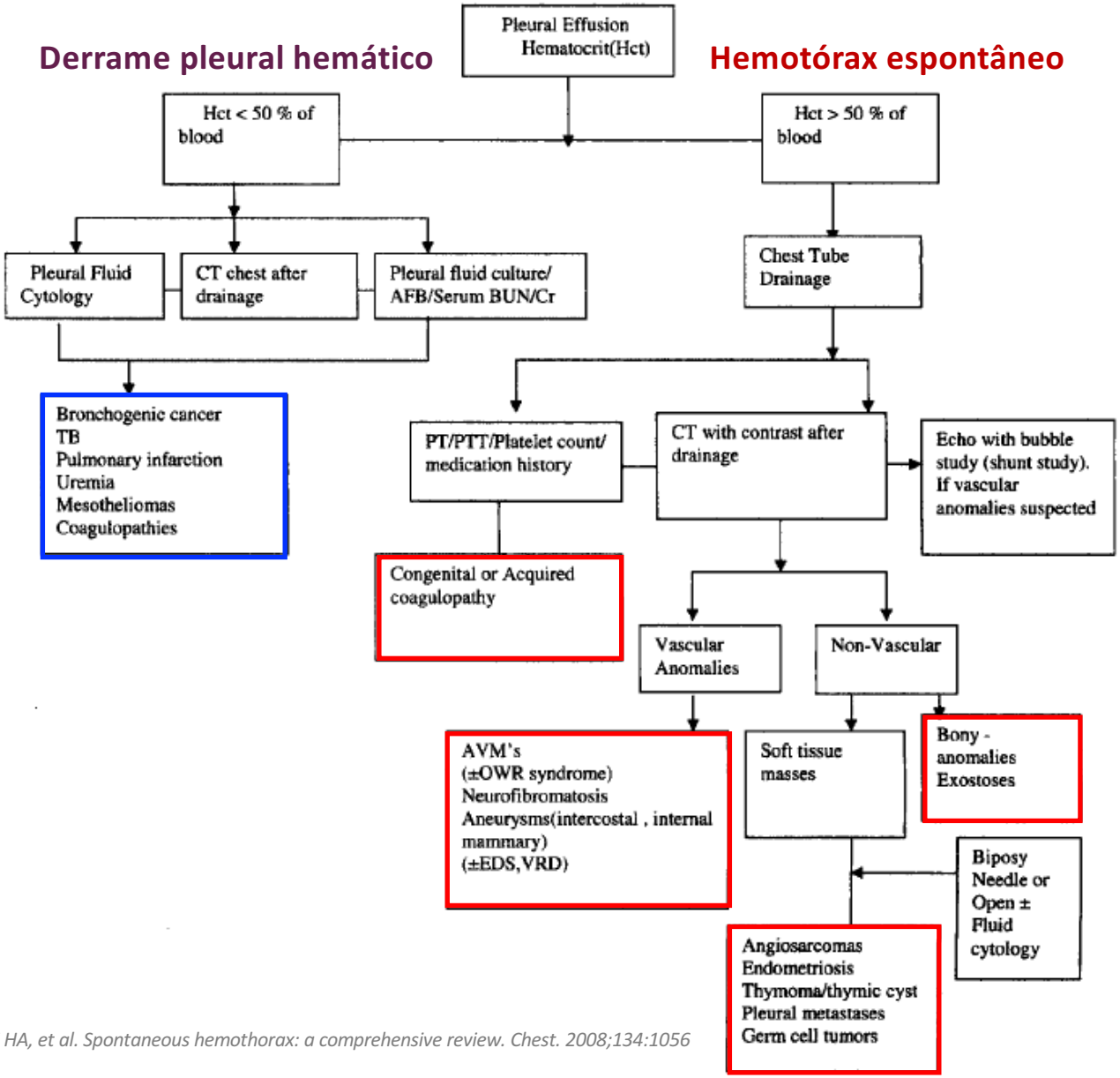

Ali HA, et al. Spontaneous hemothorax: a comprehensive review. Chest. 2008;134:1056

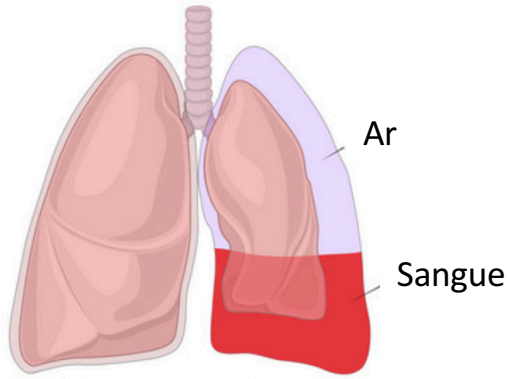

Hemopneumotórax espontâneo

- Complica 3-7% casos pneumotóraces espontâneos (causa frequente de hemotórax <u>espontâneo</u>)
- Causas:
  - Rotura de adesão pleural
  - Rotura de bolha vascularizada
  - Rotura de vaso aberrante congénito entre pleura parietal e bolha
- Fluidoterapia/transfusão, drenagem → possível necessidade de cirurgia urgente

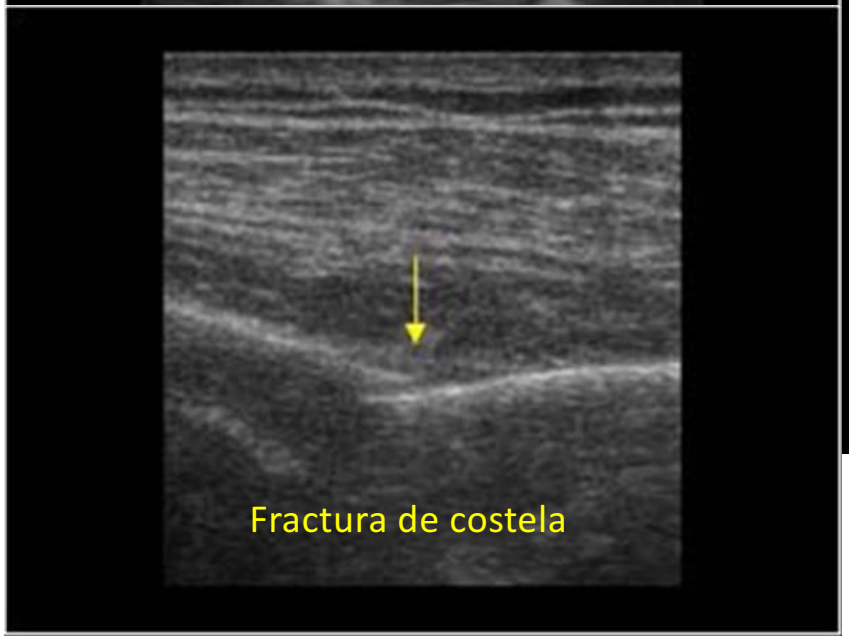

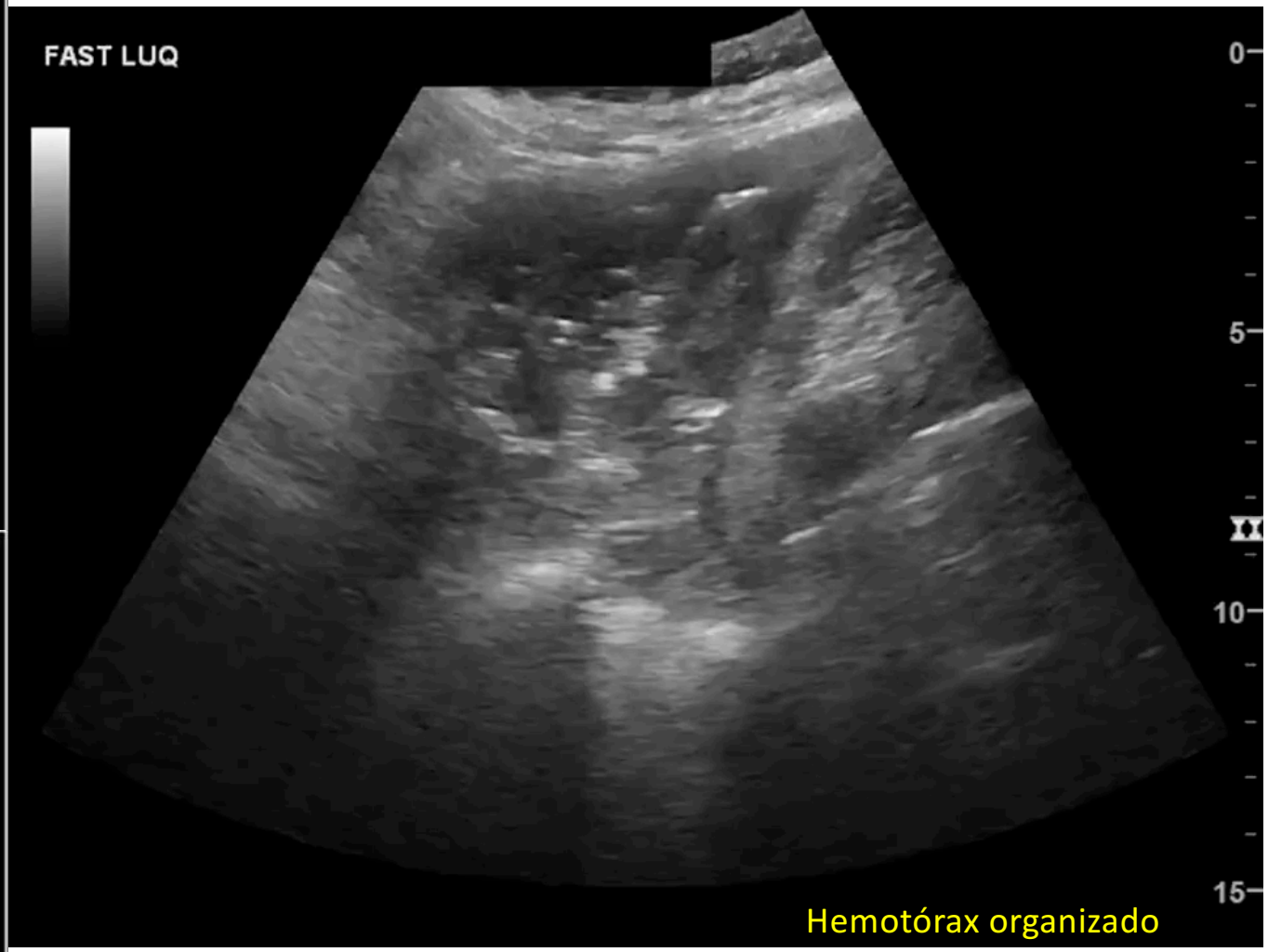

https://www.ultrasoundcases.info/trauma-963/
https://www.statpearls.com/ArticleLibrary/viewarticle/22763

Tratamento de Hemotórax

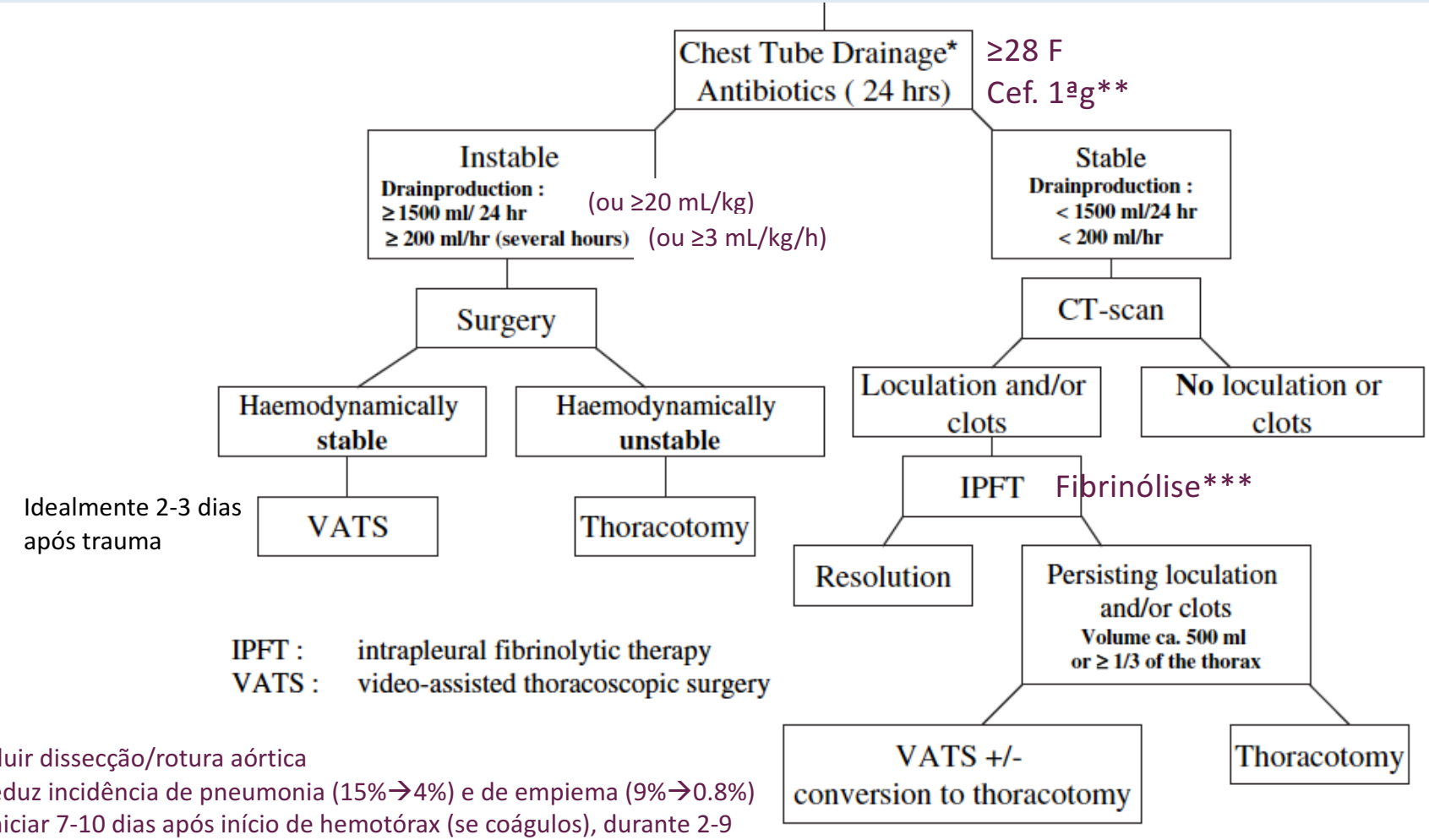

IPFT : intrapleural fibrinolytic therapy
VATS : video-assisted thoracoscopic surgery

* Excluir dissecção/rotura aórtica
** Reduz incidência de pneumonia (15%→4%) e de empiema (9%→0.8%)
***Iniciar 7-10 dias após início de hemotórax (se coágulos), durante 2-9 dias com estreptoquinase ou 2-15 com uroquinase

Boersma et al. Respiratory Medicine (2010) 104, 1583-1587

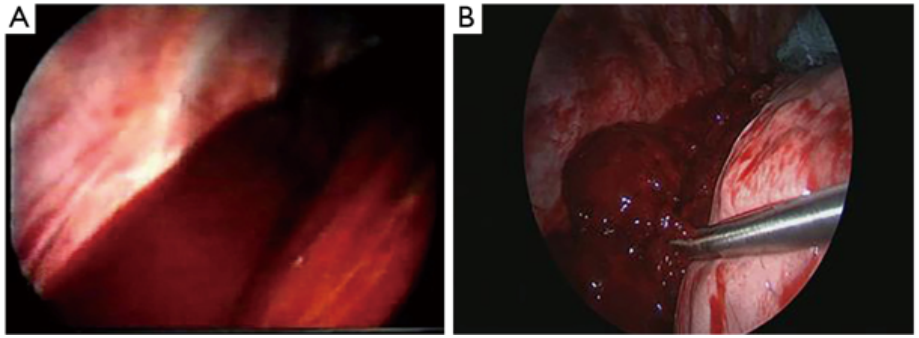

(A) Hemotórax persistente **após lobectomia inferior direita**, com múltiplos coágulos na cavidade torácica

(B) Remoção de coágulos com pinça endoscópica (VATS)

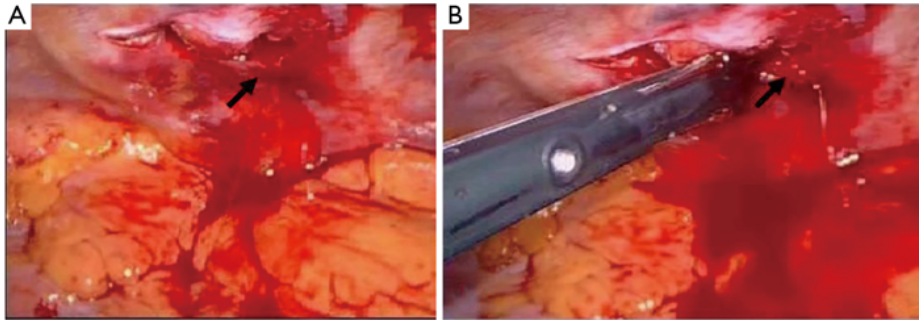

(A) Hemorragia de artéria intercostal **após ferida penetrante do tórax**

(B) Colocação de clip na artéria intercostal

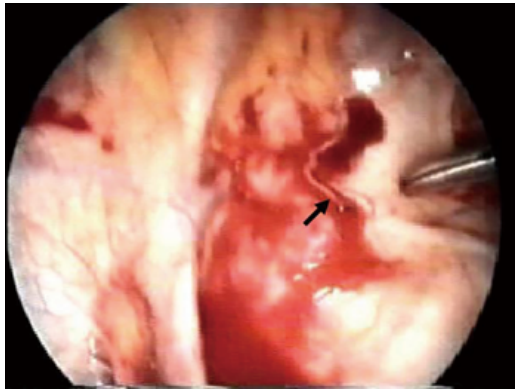

Aderência pleural altamente vascularizada com hemorragia persistente após **hemopneumotórax espontâneo**.

Tratado com electrocoagulação e clips.

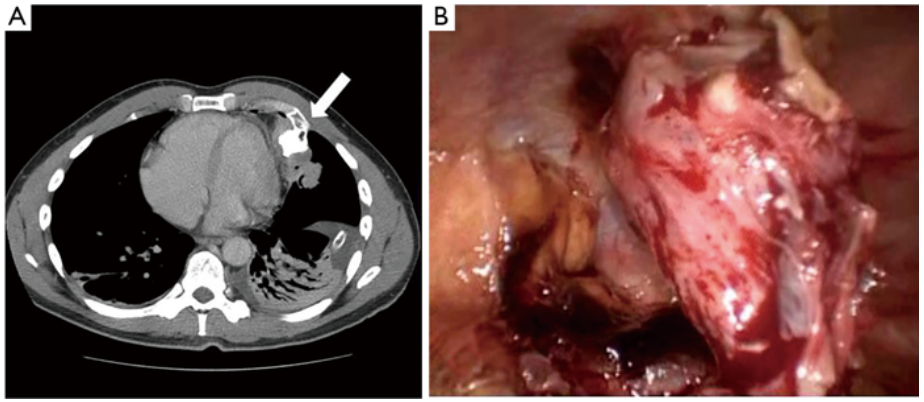

(A) Hemotórax espontâneo **por exostose de costela** com compressão pericárdica e pulmonar

(B) Visão intraoperatória (VATS) de exostose e hemotórax

Sanna S, et al. Uniportal video-assisted thoracoscopic surgery in hemothorax. J Vis Surg. 2017 Sep 14;3:126.

CURSO
PLEURA

SPP SOCIEDADE PORTUGUESA DE PNEUMOLOGIA

QUILOTÓRAX

Quilotórax

Quilotórax bilateral em 17%

Quilotórax direito em 50-60%

Drained by the lymphatic duct

Quilotórax direito em 33%

Drained by the throacic duct

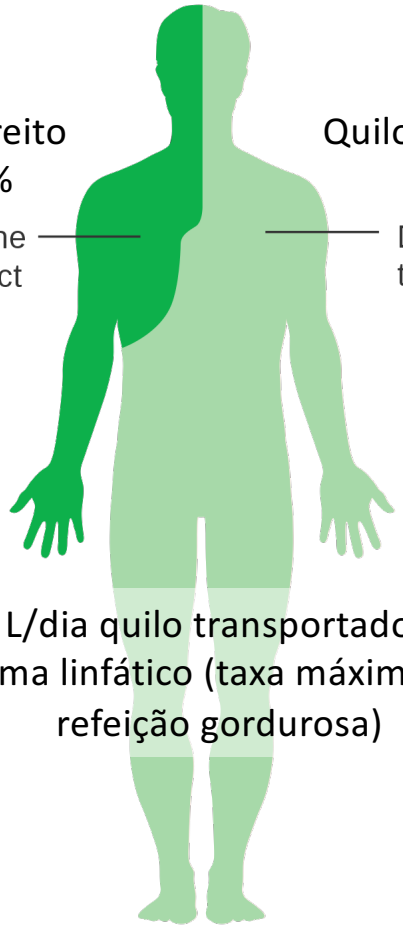

2.4 L/dia quilo transportado pelo sistema linfático (taxa máxima após refeição gordurosa)

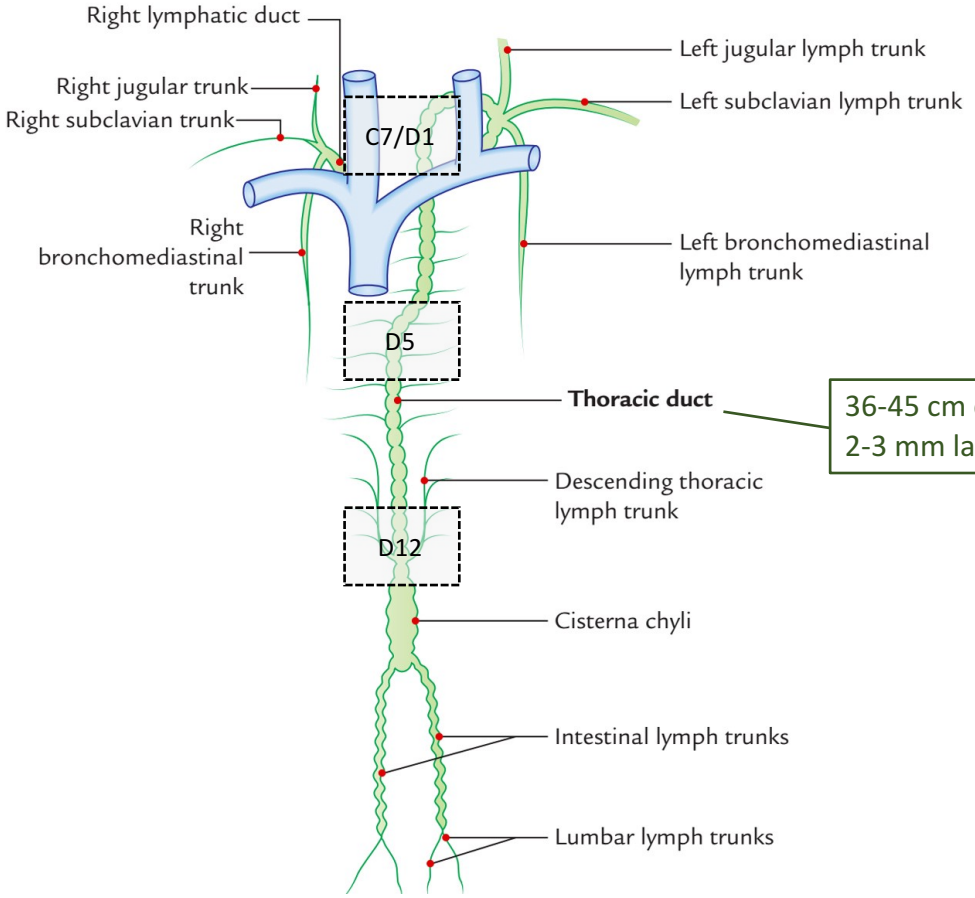

36-45 cm comprimento
2-3 mm largura

Quilotórax

Riley & Ataya. Respiratory Medicine 2019 (157):7–13

- **Triglicéridos (>110 mg/dL), quilomícrons**
- **Colesterol (<200 mg/dL)**
- Vitaminas lipossolúveis
- Imunoglobulinas
- Enzimas
- Leucócitos 400-6000 céls/mL (sobretudo linfócitos)
- pH >7.2

Mesotelioma
Pseudoquilotórax

Pseudo-quilotórax

Genzen & Motin. AJRCCM 2012(185):586

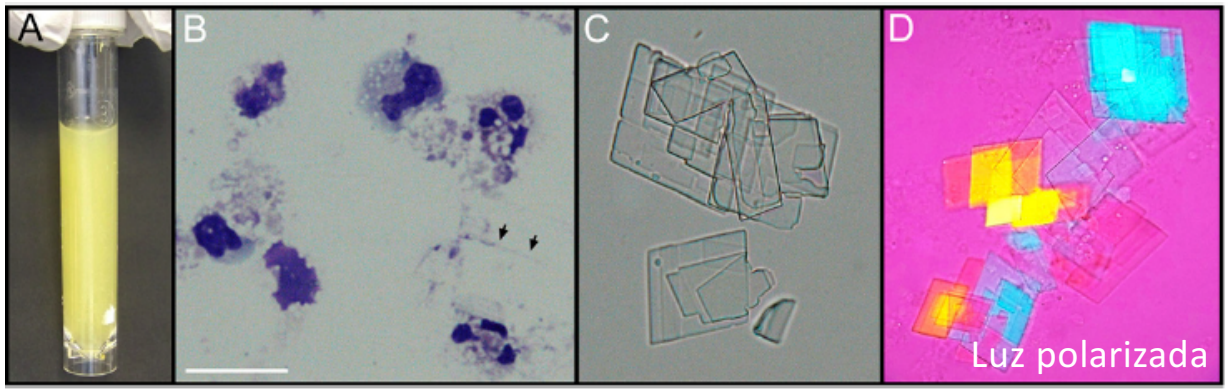

- TG <50 mg/dL
- Quilomícrons ausentes
- Colesterol >200 mg/dL
- Razão Colest/TG >1
- Cristais de colesterol
- pH <7.2

Quilotórax

Traumático

Iatrogénico

- Cirurgia torácica
- Cirurgia coluna
- Nefrectomia
- Implantar pacemaker
- Colocar CVC
- Colocar dreno
- Embolização do canal torácico
- EBUS/EUS
- Irradiação torácica

Não iatrogénico

- Trauma torácico
- Parto
- Vómito, tosse, esternutos

Não traumático

Maligno

- Linfoma/leucemia
- Mieloma
- Cancro do pulmão
- Tumores mediastínicos
- Sarcoma de Kaposi

Malformações linfáticas

- LAM
- Linfangiectasias
- Linfangioma
- Atresia do canal torácico

Outras

- Tuberculose
- Filaríase
- Trombose VCS
- Sarcoidose
- D. Behçet
- Esclerose tuberosa
- Mediastinite fibrosante
- Quiloperitoneu
- Cirrose, síndrome nefrótico, ICC

Idiopático

Tratamento:

- Tratar causa subjacente
- Drenagem torácica
- Suporte nutricional
- Somatostatina
- Correcção cirúrgica

Pseudo-quilotórax

Causas:

- **Tuberculose** (~50%)
- **Artrite reumatóide**
- Neoplasia
- Trauma
- Paragonimíase
- Equinococose
- Sífilis
- Doença de Hodgkin
- Insuficiência cardíaca
- Síndrome nefrótico

Tratamento:

- Tratar causa subjacente
- Drenagem torácica decidida caso a caso (derrame de grande volume, sintomático)
- Descorticação nos casos de derrame pleural recorrente, refractário ao tratamento farmacológico

Quilotórax: manifestações clínicas

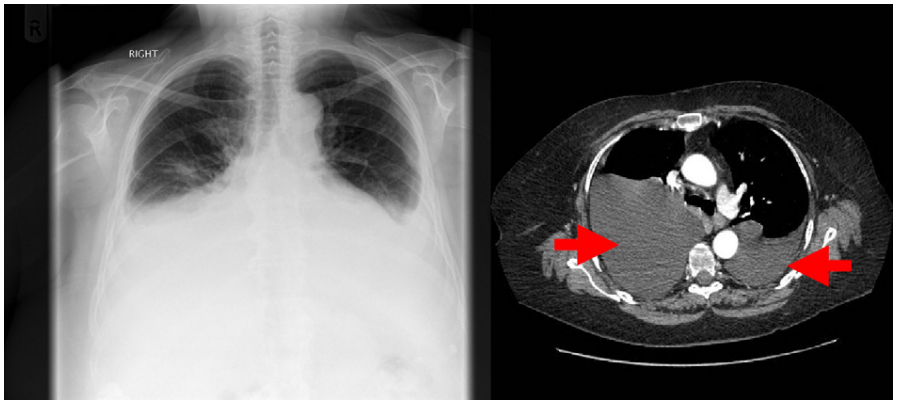

McGrath et al. Respiratory Medicine 2010 (104):1-8 | https://medicine.uiowa.edu

Consequências precoces:

- Hipovolemia e dificuldade respiratória (acumulação rápida)
- Dispneia, desconforto torácico, tosse

Consequências tardias:

- Desnutrição e emagrecimento (perda de proteínas, gordura, vitaminas)
- Hiponatremia, hipocalcemia
- Imunossupressão (perda de imunoglobulinas e linfócitos)

Quilotórax: investigação etiológica e do ponto de fuga

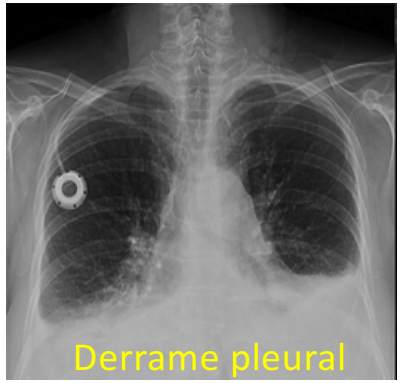

Toracocentese

Líquido pleural leitoso
TG >110 mg/dL, quilomícrons
Col <200 mg/dL

TC tórax

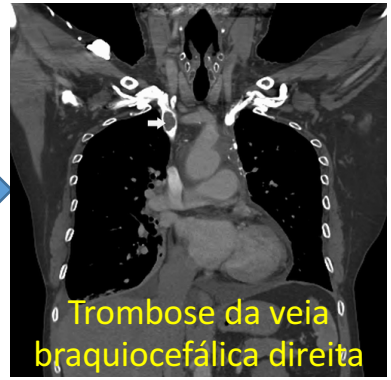

Linfangiografia por TC (lipidiol)

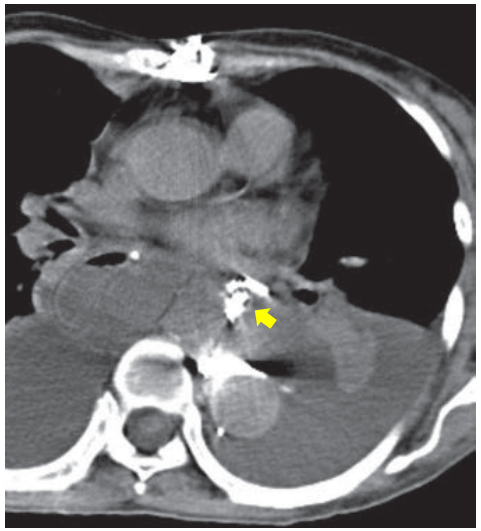

Linfangiografia por RMN

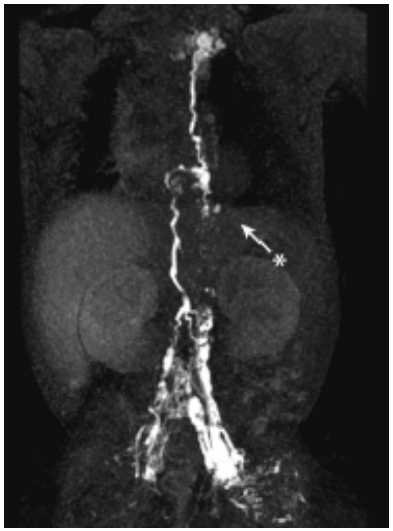

Linfocintigrafia (Tc-99m) + SPECT/CT

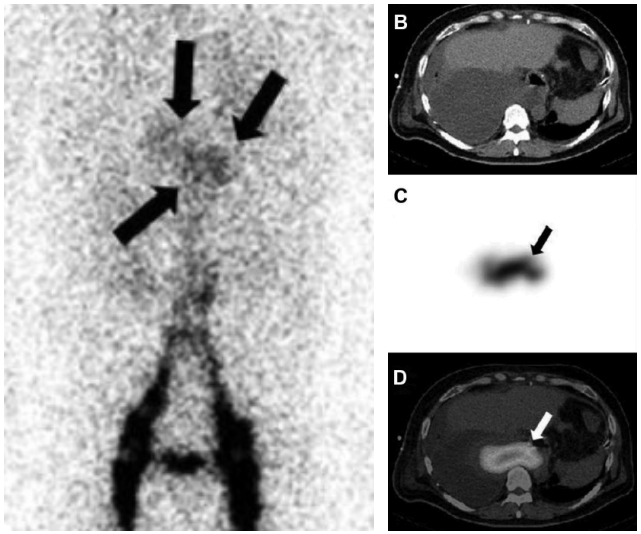

Kawasaki et al. AJR 2013 | Luangrath et al. J Congenital Cardiology 2018 | Kayano et al. Clin Nucl Med 2011

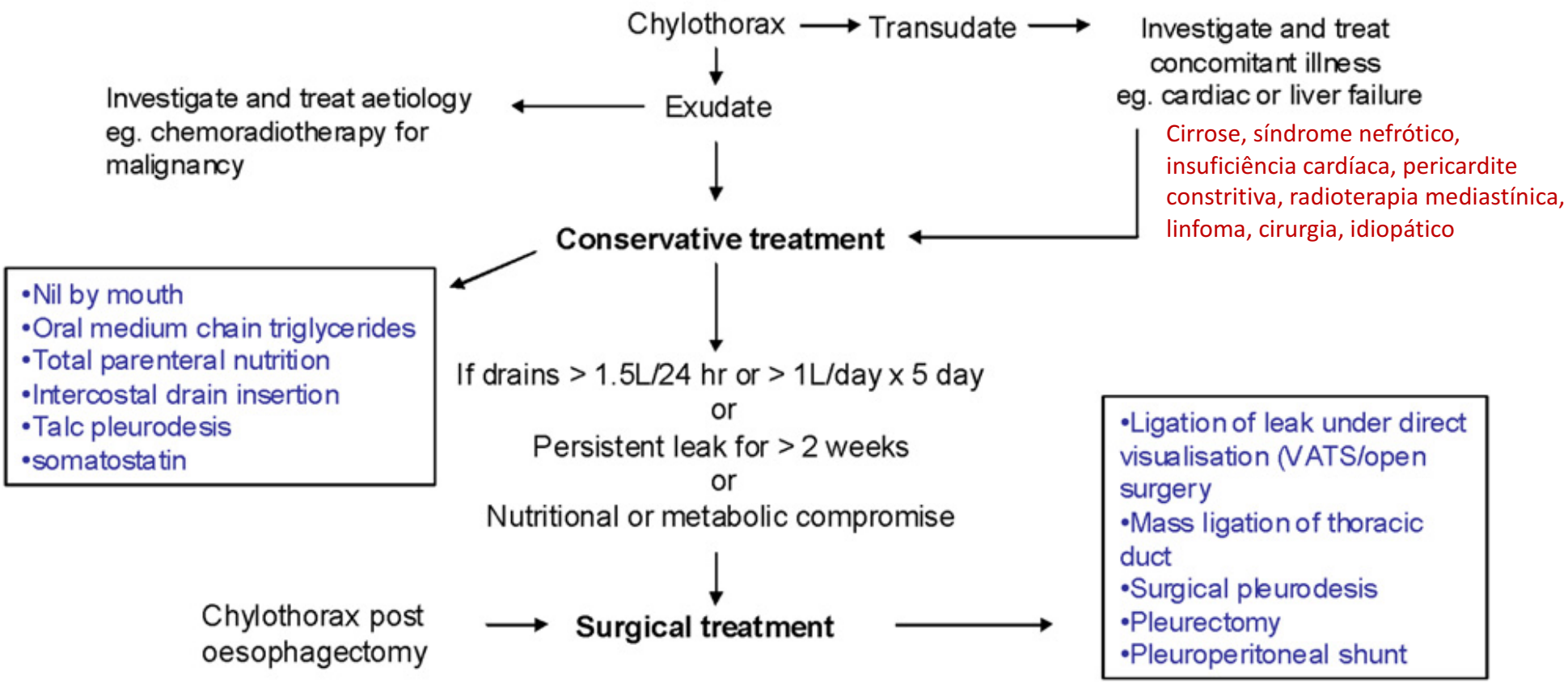

McGrath et al. Respiratory Medicine 2010 (104):1-8

Tratamento conservador do quilotórax

1. Drenagem torácica

- Alívio sintomático
- Monitorização da quantidade de LP

2.1. Dieta hipolipídica (com AG de cadeia média) e hiperproteica

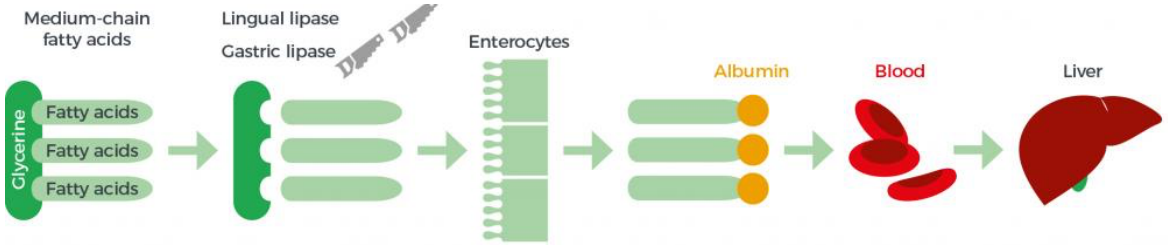

2.2. Suplementação vitamínica e de emulsão de gordura 20% IV (3x semana)

2.3. Nutrição parentérica total

- Reduz o fluxo linfático
- Previne desnutrição



Antes Depois

3. Agonismo dos receptores da somatostatina

- Reduz a produção de quilo
- Reduz o fluxo linfático
- Reduz a absorção intestinal de gordura
- Pode prevenir a intervenção cirúrgica

Tratamento do quilotórax refractário ou de elevado débito

4.1. Pleurodese

- Isolada ou combinada com intervenções no canal torácico
- Taxa de sucesso 80-100%
- Mais eficaz se drenagem <500mL/dia
- Preferido em casos de malignidade

4.2. Laqueação cirúrgica do canal torácico

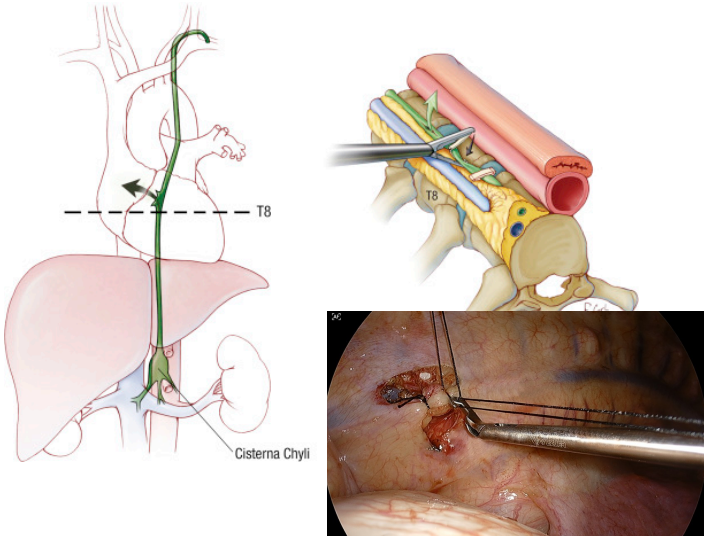

- Toracotomia ou VATS
- Sutura ou clips
- Pode ser combinado com pleurodese
- Taxa de sucesso 90%
- Ideal para débito >1 L/dia

4.3. Embolização do canal torácico

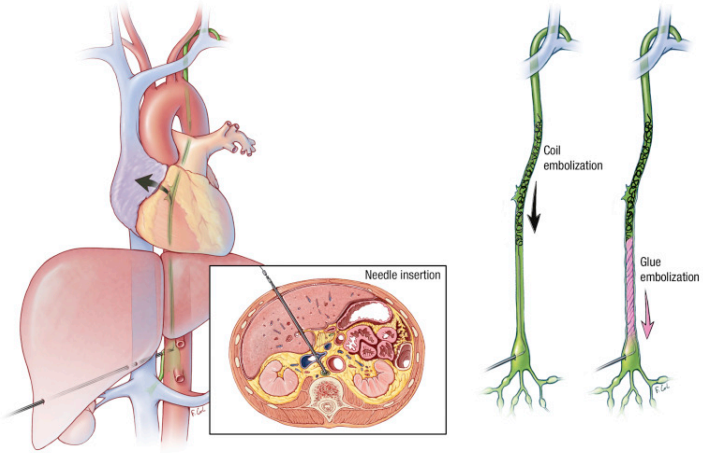

- Taxa de sucesso 70-90%
- Linfangiografia isolada pode ser suficiente para encerrar fuga

Imagens: Reisenauer et al. Ann Thorac Surg. 2018

Outras modalidades de tratamento do quilotórax

Shunt pleuroperitoneal ou pleurovenoso

- Opção após falência das outras intervenções invasivas, ou após falência das medidas conservadoras, mas mau candidato a cirurgia ou embolização
- Riscos: obstrução, infecção, pneumoperitoneu, migração do shunt, erosões cutâneas

Flap omental

- Criação de janela pleuroperitoneal e aposição do omento abdominal entre espaço pleural e peritoneu para reabsorção do quilo.

Descorticação cirúrgica

- Opção após falência de laqueação do canal torácico e pleurodese

Radioterapia

- Por exemplo, nos casos de quilotórax maligno

Conclusões

Hemotórax

- Dreno de elevado calibre
- Antibioterapia profiláctica
- Cirurgia indicada se >1.5L/24h ou >200 mL/h, ou organização (loculações/coágulos não resolvidos com fibrinólise

Quilotórax

- Dieta zero (NPT) / dieta hipolipídica e hiperproteica com suplementação IV / dieta com TG de cadeia média
- Drenagem torácica
- Somatostatina/octreótido
- Pleurodese, laqueação ou embolização do canal torácico nos casos refractários